

УДК 616.26-053.1:616-073.4-8

І.Ю. Гордієнко, Г.О. Гребініченко, О.М. Тарапурова,
А.В. Величко, Т.В. Нікітчїна

Аналіз даних комплексного пренатального обстеження при вродженій діафрагмальній килі у плода

ДУ «Інститут педіатрії, акушерства і гінекології імені академіка О.М. Лук'янової НАМН України», м. Київ

PERINATOLOGY AND PEDIATRIC. UKRAINE. 2018.4(76):22-27; doi 10.15574/PP.2018.76.22

Мета — проаналізувати результати комплексного пренатального обстеження вагітних жінок при вродженій діафрагмальній килі у плода; надати характеристику супутньої структурної та хромосомної патології; порівняти деякі клінічні показники залежно від наявності супутньої патології.

Пацієнти та методи. Проведено ретроспективний аналіз даних ультразвукових та інвазивних досліджень 200 пацієнток із вродженою діафрагмальною килію у плода, які звернулися до відділення медицини плода у 2007–2018 рр.

Результати. Середній термін первинного звертання пацієнток становив $27,37 \pm 7,20$ тиж., частка пацієнток, що вперше звернулися до 22 тиж. вагітності, дорівнювала 38,5 %. Ізольована діафрагмальна кила спостерігалася в 73 % випадках, у поєднанні з іншою патологією — у 27 %. Серед супутньої патології у 87 % випадків визначалися вади розвитку інших органів та систем, в 11,1 % випадків — хромосомна патологія при множинних вадах розвитку, в 1 випадку — хромосомна патологія без ознак іншої структурної патології. Асоційована структурна патологія переважно представлена вродженими вадами серця, центральної нервової системи, сечостатевої та кістково-м'язової систем. За супутньої патології визначалися вірогідно менші середні терміни первинного звернення, ніж при ізольованій діафрагмальній килі ($25,39 \pm 6,8$ проти $28,10 \pm 7,2$; $p=0,018$), більша частота багатоводдя (ВШ 2,97; 95 % ДІ 1,52–5,78) та синдрому затримки розвитку плода (ВШ 3,54; 95 % ДІ 1,53–6,01).

Висновки. Середній термін первинного звернення пацієнток із вродженою діафрагмальною килію у плода є незадовільним для своєчасного повного обстеження та визначення плану ведення вагітності. Характер асоційованих структурних аномалій за відсутності хромосомної патології у плодів із діафрагмальною килію дає підстави підозрювати наявність іншої синдромальної патології, а це потребує застосування додаткових методів дослідження.

Ключові слова: вроджена діафрагмальна кила, вроджені вади розвитку, хромосомна патологія.

Analysis of data of complex prenatal examination in cases of fetal congenital diaphragmatic hernia

I.Y. Gordienko, G.O. Grebinichenko, O.M. Tarapurova, A.V. Velychko, T.V. Nikitchina

SI «Institute of Pediatrics, Obstetrics and Gynecology named after academician O.M. Lukyanova of NAMS of Ukraine», Kyiv

Purpose — to analyze results of complex prenatal examination of pregnant women with congenital diaphragmatic hernia in the fetus, to provide description of associated structural and chromosomal pathology, to compare some clinical parameters, according to presence of associated pathology.

Patients and methods. A retrospective analysis of the data on ultrasound examinations and invasive procedures in 200 patients with congenital diaphragmatic hernia in the fetus, who were referred to the Department of Fetal Medicine in 2007–2018.

Results. The mean term of patients' primary referral was 27.37 ± 7.20 weeks, the proportion of patients referred before 22 weeks of pregnancy was 38.5%. Isolated diaphragmatic hernia was diagnosed in 73 % of cases, in combination with other pathology — in 27%. Among associated pathology in 87% of cases there were present other structural anomalies, in 11.1% of cases — chromosomal pathology and structural anomalies, and in one case — chromosomal pathology without signs of other structural pathology. Associated structural malformations were predominantly represented by congenital heart defects, anomalies of central nervous system, genitourinary and musculoskeletal systems. In cases with associated pathology there was significantly lower average term of primary referral than in cases of isolated diaphragmatic hernia (25.39 ± 6.8 weeks vs 28.10 ± 7.2 weeks; $p=0.018$), and significantly higher rate of patients with polyhydramnios (OR 2.97; 95 % CI 1.52–5.78) and IUGR (OR 3.54; 95% CI 1.53–6.01).

Conclusions. The mean term of primary referral of patients with fetal congenital diaphragmatic hernia was unsatisfactory for timely complete examination and determination of the pregnancy management. The spectrum of associated structural anomalies in fetuses with diaphragmatic hernia who weren't diagnosed with chromosomal pathology may suspect presence of other syndromic pathology, requiring another methods of investigations.

Key words: congenital diaphragmatic hernia, congenital malformations, chromosomal pathology.

Анализ данных комплексного пренатального обследования при врожденной диафрагмальной грыже у плода

И.Ю. Гордиенко, А.А. Гребиниченко, Е.Н. Тарапурова, А.В. Величко, Т.В. Никитчина

ГУ «Институт педиатрии, акушерства и гинекологии имени академика Е.М. Лукьяновой НАМН Украины», г. Киев

Цель — проанализировать результаты комплексного пренатального обследования беременных женщин при врожденной диафрагмальной грыже у плода; представить характеристику сопутствующей структурной и хромосомной патологии; сравнить некоторые клинические показатели в зависимости от сопутствующей патологии.

Пациенты и методы. Проведен ретроспективный анализ данных ультразвуковых и инвазивных исследований 200 пациенток с врожденной диафрагмальной грыжей у плода, которые обратились в отделение медицины плода в 2007–2018 гг.

Результаты. Средний срок первичного обращения пациенток составил $27,37 \pm 7,20$ нед., доля пациенток, впервые обратившихся до 22 нед. беременности, составила 38,5 %. Изолированная диафрагмальная грыжа имела место в 73 % случаев, в сочетании с другой патологией — в 27 %. Среди сопутствующей патологии в 87 % случаев определялись пороки развития других органов и систем, в 11,1 % случаев — хромосомная патология при множественных пороках развития, в 1 случае — хромосомная патология без признаков другой структурной патологии. Ассоциированная структурная патология преимущественно представлена врожденными пороками сердца, пороками центральной нервной системы, мочеполовой и костно-мышечной систем. При сопутствующей патологии определялись достоверно меньшие средние сроки первичного обращения, чем при изолированной диафрагмальной грыже ($25,39 \pm 6,8$ против $28,10 \pm 7,2$, $p=0,018$), большая частота многоводия (ОШ 2,97; 95 % ДИ 1,52–5,78) и синдрома задержки развития плода (ОШ 3,54; 95% ДИ 1,53–6,01).

Выводы. Средний срок первичного обращения пациенток с врожденной диафрагмальной грыжей у плода является неудовлетворительным для своевременного полного обследования и определения плана ведения беременности. Характер ассоциированных структурных аномалий при отсутствии хромосомной патологии у плодов с диафрагмальной грыжей дает основания подозревать наличие другой синдромальной патологии, а это требует применения дополнительных методов исследования.

Ключевые слова: врожденная диафрагмальная грыжа, врожденные пороки развития, хромосомная патология.

Вступ

Вроджена діафрагмальна кила (ВДК) — складна комплексна вада розвитку, обумовлена формуванням патологічного отвору в діафрагмі, через який відбувається герніація органів черевної порожнини в грудну клітку. Це призводить до зрушення та компресії легень, серця та органів межистіння. При істинній діафрагмальній килі органи черевної порожнини вкриті листками парієтальної очеревини та плеври, які формують киловий мішок; при хибній діафрагмальній килі органи черевної порожнини безпосередньо розташовані в плевральній порожнині [3].

При ВДК спостерігається суттєве ураження легень плода — як первинне, так і вторинне. Існують дані про порушення закладки легень, особливо легені на стороні дефекту діафрагми — часто виявляється її аплазія та агенезія. Також у динаміці вагітності, унаслідок компресії легень органами черевної порожнини, відмічаються вторинні ураження, що призводять до розвитку гіпоплазії легень та легеневої гіпертензії [13, 14].

Діафрагмальна кила часто поєднується з вадами інших органів та систем, супроводжується хромосомною та іншою синдромальною патологією. Наявність супутньої патології суттєво впливає на прогноз життєздатності — робить його вкрай несприятливим [20]. Серед структурних аномалій найчастіше зустрічаються вроджені вади серця (ВВС), вроджені вади розвитку (ВВР) центральної нервової системи (ЦНС), а також інших органів та систем [21]. Хромосомна патологія (ХП) переважно представлена трисоміями хромосоми 18 (синдром Едвардса), хромосоми 13 (синдром Патау) та ізохромосоєю 12р (синдром Паллістера—Кілліана) [18]. Також ВДК зустрічається при різноманітній спадковій патології — при синдромах Корнелії де Ланге [15], Сімпсон—Голубі—Бемеля [16], Фрінса [12] та інших. Саме тому на першому місці в переліку пренатального обстеження плодів із ВДК — пошук супутньої патології та інвазивні дослідження з подальшим виключенням хромосомної та іншої спадкової синдромальної патології [8].

Діафрагмальна кила є вадою, що потребує хірургічної корекції після народження, стан новонароджених є вкрай тяжким і вимагає вчасних інтенсивних лікувальних заходів із відтермінованим оперативним втручанням [22]. Пацієнти з ВДК мають народжуватися в спеціалізованих закладах третього рівня з від-

повідним оснащенням та клінічним досвідом [1]. Рання пренатальна діагностика дозволяє створити умови для завчасного планування допомоги новонародженому, що значно поліпшує наслідки лікування [11]. З іншого боку, своєчасна діагностика тяжкої супутньої патології при ВДК дає змогу батькам зробити інформований вибір подальшого ведення вагітності.

Початок пренатальної діагностики ВДК датується 60–70-ми роками ХХ століття, перші випадки виявлені за допомогою рентгенографії [4]. Перші публікації про пренатальну ультразвукову діагностику (УЗД) ВДК з'явилися в 1983 р. [6, 17]. Незважаючи на значний розвиток програм скринінгових УЗД, на сьогодні частка пренатально діагностованих випадків ВДК залишається досить низькою в усьому світі і коливається від 25 % до 54 % [5, 7, 10]. За даними деяких дослідників, наявність супутньої патології асоціюється з більш ранньою діагностикою ВДК [2, 10].

Мета дослідження — проаналізувати результати комплексного пренатального обстеження при ВДК у плода; надати характеристику супутньої структурної та хромосомної патології; порівняти певні клінічні показники залежно від супутньої патології при ВДК.

Матеріали та методи дослідження

У відділенні медицини плода ДУ «ІПАГ імені акад. О.М. Лук'янової НАМН України» проведено ретроспективний аналіз даних 200 пацієток із ВДК у плода, які звернулися у 2007–2018 рр. Використано методики пренатального сканування, що розроблялися з 1984 р., їх ефективність підтверджена патентами на винахід. Комплексне пренатальне обстеження включало експертне УЗД та інвазивну пренатальну діагностику. Під час УЗД діагностовано та детально описано супутню патологію, визначено сторону дефекту діафрагми та обсяг органів черевної порожнини, гернійованих у грудну клітку, здійснено розширену біометрію плода з біометрією легень та оцінкою ступеня їх гіпоплазії, оцінку стану позаплідних структур та амніотичної рідини. Структуру і частоту супутньої патології визначено згідно з Міжнародною європейською програмою EUROCAT із використанням загальної методології кодування вад розвитку ICD-10-ВРА. За наявності УЗ-ознак зменшення розмірів лівих відділів серця, якщо дані дослідження не відповідали діагностичним критеріям синдрому гіпоплазії лівих відділів серця, діагноз

Таблиця 1

Порівняння клінічних показників залежно від наявності супутньої патології у плодів із вродженою діафрагмальною килою

Показник	ВДК при МВВР та ХП (n=54)	Ізольована ВДК (n=146)	P	ВШ [95 % ДІ]
Вік вагітних, роки (M±σ)	28,41±5,96	27,16±5,38	0,16 (t=-1,415)	
Середній термін первинного звернення, тижні (M±σ)	25,39±6,8	28,10±7,2	0,018* (t=2,39)	
Кількість випадків із раннім зверненням, (абс./%)	27/50,0	50/34,2	0,04** (χ²=4,13)	1,92 [1,02–3,62]
Сторона дефекту (абс./%)				
— лівобічна кила	43/79,6	129/88,3	0,11	
— правобічна кила	9/16,7	15/10,3	0,215	
— двобічна кила	— (-)	2/1,4	—	
— центральна кила	2/3,7	— (-)	—	
СЗРП (абс./%)	13/24,1	12/8,2	0,003** (χ²=9,06)	3,54 [1,5–8,36]
Багатоводдя (абс./%)	24/44,4	31/21,2	0,001** (χ²=10,597)	2,97 [1,52–5,78]
Маловоддя (абс./%)	1/1,85	3/2,05	0,928	

множинних вад розвитку не встановлювався, дані виносилися в діагноз для подальшого аналізу і формування відповідних клінічних груп. УЗД проведено на УЗД-сканерах HDI 4000, ACUCVIX V20EX-EXP, ACUCVIX V10LV-EX. Пренатальну інвазивну діагностику для визначення каріотипу плода запропоновано всім вагітним із ВДК у плода за наявності умов її проведення. Залежно від терміну вагітності за згодою батьків проведено трансабдомінальну біопсію плаценти чи кордоцентез під УЗ-контролем із подальшим цитогенетичним дослідженням отриманого матеріалу. Цитогенетичне дослідження біоптату плаценти забезпечено прямим методом фіксації [Florietal E., 1985; Баранов В.С. и др., 1990] з власною модифікацією. Для культивування та фіксації лімфоцитів пуповинної крові використано напівмікрометод [Hungerfordetal D., 1965].

Проведено порівняльний аналіз даних у групах плодів із ВДК залежно від наявності супут-

ньої патології: з використанням критерію Стьюдента для середніх показників та χ² критерію Пірсона і обчислення відношення шансів (ВШ) з 95 % довірчим інтервалом (ДІ) для пропорцій. Відмінності вважалися статистично достовірними при p<0,05. Статистична обробка даних проведена за допомогою комп'ютерної програми MS Excel 2010.

Дослідження виконано згідно з принципами Гельсінської Декларації. Матеріали дослідження розглянуто комісією з питань етики при ДУ «ІПАГ імені акад. О.М. Лук'янової НАМН України» на етапі планування НДР.

Результати дослідження та їх обговорення

Середній вік обстежених вагітних становив 27,5±5,6 року (діапазон — 14–41 рік). У 5 (2,5 %) пацієток вагітність наступила в результаті екстракорпорального запліднення. В 1 випадку ВДК виявлено в 1 плода з природної дихоріальної діамніотичної двійні,

Таблиця 2

Варіанти каріотипів у плодів із вродженою діафрагмальною килою

Варіанти каріотипів	Абс. (%)
Нормальний чоловічий каріотип	46, XY
Нормальний чоловічий каріотип із поліморфізмом хромосоми 22	46, XY, 22ps+
Нормальний чоловічий каріотип із поліморфізмом Y хромосоми	46, XY, Yqs
Чоловічий каріотип з інверсією хромосоми 9	46, XY, 9ph
Жіночий каріотип з інверсією хромосоми 9	46, XX, 9ph
Нормальний жіночий каріотип	46, XX
Чоловічий каріотип із трисомією хромосоми 21 (с-м Дауна)	47, XY + 21
Чоловічий каріотип із трисомією хромосоми 18 (с-м Едвардса)	47, XY + 18
Чоловічий каріотип із трисомією хромосоми 13 (с-м Патау)	47, XY + 13
Жіночий каріотип із перебудовою з трисомією 13 (с-м Патау)	46, XX, t(13, 14), +13
Усього	—
	90 (100,0)

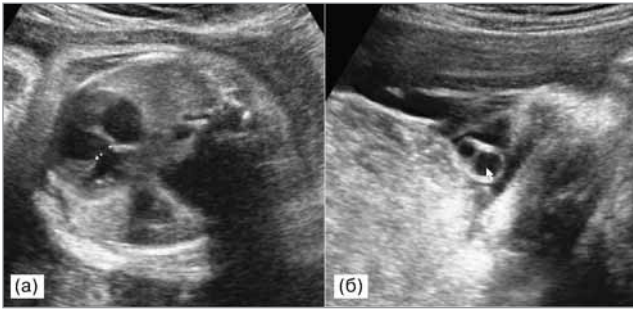


Рис. 1. Вагітність 32–33 тиж. Асоційовані аномалії у плода з лівобічною вродженою діафрагмальною кілою: (а) вроджена вада серця — дефект міжшлуночкової перетинки; (б) аплазія артерії пуповини. Каріотип плода 46, XX, t(13, 14), +13 (с-м Патау)

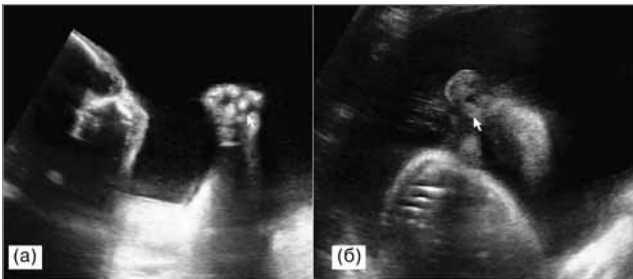


Рис. 2. Вагітність 33–34 тиж. Маркери хромосомної патології в плода з вродженою діафрагмальною кілою: (а) патологічна установка пальців рук, (б) низько розташовані вуха. Каріотип плода 47, XY, +18 (с-м Едвардса)

у 2 випадках — в 1 плода з природної монохоріальної діамніотичної двійні. Частина пацієнтів, що вперше звернулися для обстеження до 22 тиж. вагітності, становила 38,5 % (n=77), середній термін первинного звернення — 27,37±7,20 тиж.

У переважній більшості випадків визначалася лівобічна кіла (86 %, n=172). Правобічна кіла діагностувалася у 12 % (n=24), центральна — в 1 % (n=2), двобічна — в 1 % (n=2).

Багатоводдя при первинному огляді визначалося у 27,5 % (n=55), маловоддя — у 2 % (n=4). Зменшення розмірів плода (малий до гестаційного терміну плід або затримка розвитку плода) відмічалася у 12,5 % (n=25).

Ізольована ВДК діагностувалася в 73 % (n=146), у поєднанні з іншою патологією — у 27 % (n=54), із них у переважній більшості випадків визначалися вади розвитку інших органів та систем (87 %, n=47), в 11,1 % (n=6) — ХП і множинні вади розвитку, а в 1,85 % (n=1) — ХП без ознак іншої структурної патології.

Порівняння віку вагітних, термінів первинного звернення, частоти багатоводдя, маловоддя, малих розмірів плода та інших параметрів при ізольованій ВДК, а також ВДК при мно-

Таблиця 3

Асоційовані аномалії у плодів із вродженою діафрагмальною кілою при хромосомній патології

Асоційовані аномалії та маркери ХП	Локалізація дефекту діафрагми	Вік вагітної, роки	Термін первинного звернення, тиж.	Каріотип плода
Двобічна пієлоектазія. Гепатоспленомегалія	Ліворуч	32	20	46, XY +21
ВВС: ДМШП великих розмірів. СЗРП II ст. (асиметрична форма). Дизморфії обличчя (у т.ч. гіпертелоризм). Брахіцефалія. Аплазія артерії пуповини	Ліворуч	27	32	46, XX, t(13,14), +13
ВВС: ДМШП. ВВР ЦНС: Гіпоплазія хробака мозочка. Вентрикуломегалія. Гіперехогенний кишечник. Аплазія артерії пуповини	Центральний	34	17	47, XY, +13
СЗРП II ст. (асиметрична форма). Дизморфії обличчя (у т.ч. гіпертелоризм, низько розташовані вуха). Патологічна установка кистей. Гостре багатоводдя. Підозра на атрезія стравоходу	Ліворуч	28	33	47, XY, +18
ВВС: ДМШП. ДМПП. ВВР ЦНС: с-м Денді—Уокера. Кісти судинних сплетінь. Патологічна форма голівки (у вигляді «суниці»). Дизморфії обличчя (у т.ч. гіпертелоризм). СЗРП I–II ст. (асиметрична форма). Кістозні зміни плаценти	Ліворуч	26	20	47, XY, +18
ВВС: ДМШП. ВВР ЦНС: Кісти судинних сплетінь великих розмірів. Кістозне утворення задньої черепної ямки, варіант мальформації Денді—Уокера. плазія артерії пуповини. Крайовий вихід пуповини	Центральний	41	21	47, XY, +18
ВВС: Тетрада Фалло. ВВР ЦНС: Вентрикуломегалія. Агенезія мозолястого тіла. Кісти судинних сплетінь великих розмірів. Патологічна форма голівки (у вигляді «суниці»). Мікрогнатія. Патологічна установка кистей. Багатоводдя	Ліворуч	40	19	47, XY, +18

жинних вроджених вадах розвитку (МВВР) і ХП наведено в таблиці 1.

За наявності ХП у плода звернулися своєчасно (до 22 тиж.) для обстеження 71,4 % (n=5) жінок. Слід зауважити, що пізні звернення пацієнток до відділення медицини плода, а також багатоводдя, яке часто відмічалось при ВДК у складі МВВР, призводило до технічних труднощів під час експертної оцінки анатомії плода при УЗД, а потім до інвазивних процедур.

В усіх випадках трисомії 18 та 13 визначалися множинні вади і характерні маркери хромосомної патології (рисунки 1 і 2).

При трисомії 21, окрім ВДК, визначались УЗ-маркери ХП (двобічна пієлоектазія, гепатоспленомегалія). Характер асоційованих аномалій при хромосомній патології у плодів із ВДК наведено в таблиці 3.

У 88,7 % (n=47) випадків при ВДК у складі МВВР хромосомна патологія не діагностувалася, проте характер асоційованих структурних аномалій дає підстави очікувати наявності у цих плодів такої синдромальної патології: синдром Фрінса (ВДК, септальні дефекти серця та патологія аорти, синдром Денді—Уокера, агенезія мозолястого тіла, дисморфії обличчя, патологічно змінені кінцівки тощо) [12]; синдром Паллістера—Кілліана (ВДК, дисморфії обличчя, макроцефалія з нависанням лоба, вкорочення та патологія кінцівок, патологія хребта, септальні дефекти серця та патологія аорти, гіпоспадія, аноректальні аномалії, тощо) [9]; синдром Сімпсон—Голобі—Бемеля (ВДК, макросомія, макроцефалія, полідактилія/синдактилія, дисморфії обличчя, гідронефроз, крипторхізм, ВВС тощо) [16]; синдром Корнелії де Ланге (ВДК, дисморфії обличчя, синдром затримки розвитку плода (СЗРП), мікроцефалія, редукційні аномалії верхніх кінцівок, ВВС, ВВР шлунково-кишкового тракту, гіпоспадія, крипторхізм, тощо) [15]; інша патологія.

Висновки

У 200 пацієнток із ВДК у плода, які звернулися до відділення медицини плода у 2007–2018 рр., у переважній більшості (73 %) випадків діагностовано ізольовану патологію,

у 27 % випадків — супутню патологію плода. Серед супутньої патології у 87 % випадків визначалися вади розвитку інших органів та систем, в 11,1 % випадків — ХП при МВВР, в 1 випадку — ХП без ознак інших вад розвитку. Серед випадків асоційованої структурної патології найчастіше виявлялися ВВС, вади ЦНС, сечостатевої системи та ознаки патології кістково-м'язової системи. Хромосомна патологія представлена синдромом Едвардса (n=4), синдромом Патау (n=2) та синдромом Дауна (n=1). У 88,7 % випадків (n=47) при ВДК у складі МВВР хромосомна патологія не діагностувалася, проте характер асоційованих структурних аномалій та висока частота СЗРП дає підстави підозрювати наявність у цих плодів іншої синдромальної патології, що потребує використання додаткових методів дослідження.

За супутньої патології середній вік обстежених жінок вірогідно не відрізнявся, визначалися менші середні терміни первинного звернення, ніж при ізольованій ВДК ($25,39 \pm 6,8$ проти $28,10 \pm 7,2$; $p=0,018$), а також більша частота багатоводдя (ВШ 2,97; 95 % ДІ 1,52–5,78) та СЗРП (ВШ 3,54; 95 % ДІ 1,53–6,01).

Середній термін первинного звернення вагітних жінок із ВДК у плода до відділення медицини плода становив $27,37 \pm 7,20$ тиж., частка пацієнтів, які вперше звернулися до 22 тиж. вагітності, становила 38,5%, що є незадовільним для повного пренатального обстеження з метою визначення плану ведення вагітності. Хоча терміни первинного звернення до закладів вищого рівня не завжди відображають терміни первинної діагностики вад розвитку, здебільшого між ними існує певна залежність. Можна припустити, що за наявності МВВР діагностика ВДК на первинному рівні відбувається краще, ніж у разі ізольованої патології.

Важливим напрямом подальших досліджень є визначення залежності термінів первинного звернення від характеристики органів черевної порожнини, гернійованих у грудну клітку, а також оцінка впливу наявності супутньої патології у плодів із ВДК на перинатальні наслідки.

Автори заявляють про відсутність конфлікту інтересів.

ЛІТЕРАТУРА

1. Антипкін ЮГ, Слепов ОК, Весельський ВЛ, Гордієнко ІЮ, Грасюкова НІ, Авраменко ТВ, Сорока ВП, Слепова ЛФ, Пономаренко ОП. (2014). Сучасні організаційно-методичні підходи до перинатальної діагностики та хірургічного лікування природжених вітальних вад розвитку у новонароджених дітей в умовах перинатального центру. Журнал Національної академії медичних наук України. 20 (2): 189–199.
2. Гусева ОИ. (2005). Перинатальные исходы и прогноз при диафрагмальной грыже. Ультразвуковая и функциональная диагностика. 6: 19–27.
3. Ackerman KG, Vargas SO, Wilson JA, Jennings RW, Kozakewich HP, Pober BR. (2012). Congenital diaphragmatic defects: proposal for a new classification based on observations in 234 patients. *Pediatr Dev Pathol.* 15 (4): 265–274.
4. Bell MJ, Trenberg JL. (1977). Antenatal diagnosis of diaphragmatic hernia. *Pediatrics.* 60 (5): 738–740.
5. Bhat YR, Kumar V, Rao A. (2008). Congenital diaphragmatic hernia in a developing country. *Singapore Medi.* 49 (9): 715–718.
6. Chinn DH, Filly RA, Callen PW, Nakayama DK, Harrison MR. (1983). Congenital diaphragmatic hernia diagnosed prenatally by ultrasound. *Radiology.* 148 (1): 119–123.
7. Colvin J, Bower C, Dickinson JE, Sokol J. (2005). Outcomes of congenital diaphragmatic hernia: a population-based study in Western Australia. *Pediatrics.* 116 (3): e356–363.
8. Done E, Gucciardo L, VanMieghem T, Jani J, Cannie M, VanSchoubroeck D, Devlieger R, Catte LD, Klaritsch P, Mayer S, Beck V, Debeer A, Gratacos E, Nicolaidis K, Deprest J. (2008). Prenatal diagnosis, prediction of outcome and in utero therapy of isolated congenital diaphragmatic hernia. *Prenat Diagn.* 28 (7): 581–591.
9. Doray B, Girard-Lemaire F, Gasser B, Baldauf JJ, De Geeter B, Spizzo M, Zeidan C, Flori E. (2002). Pallister-Killian syndrome: difficulties of prenatal diagnosis. *Prenat Diagn.* 22: 470–477.
10. Gallot D, Boda C, Ughetto S, Perthuis I, Robert-Gnansia E, Francannet C, Laurichesse-Delmas H, Jani J, Coste K, Deprest J, Labbe A, Sapin V, Lemery D. (2007). Prenatal detection and outcome of congenital diaphragmatic hernia: a French registry-based study. *Ultrasound Obstet Gynecol.* 29: 276–283.
11. Gordienko IY, Slepov OK, Tarapurova OM, Grebinichenko GO, Velichko AV. (2016). Impact of prenatal evaluation of congenital malformations in fetus on postoperative mortality. *The Journal of Maternal-Fetal & Neonatal Medicine.* 29 (1): 19.
12. Kantarci S, Casavant D, Prada C, Russell M, Byrne J, Haug LW, Jennings R, Manning S, Boyd TK, Fryns JP, Holmes LB, Donahoe PK, Lee C, Kimonis V, Pober BR. (2006). Findings from a CGH in patients with congenital diaphragmatic hernia (CDH): A possible locus for Fryns syndrome. *Am J Med Genet A.* 140: 17–23.
13. Kitagawa M, Hislop A, Boyden EA, Reid L. (1971). Lung hypoplasia in congenital diaphragmatic hernia. A quantitative study of airway, artery, and alveolar development. *Br J Surg.* 58 (5): 342–346.
14. Laudy JA, Wladimiroff JW. (2000). The fetallung. 2: Pulmonary hypoplasia. *Ultrasound Obstet Gynecol.* 16 (5): 482–494.
15. Marino T, Wheeler PG, Simpson LL, Craigo SD, Bianchi DW. (2002). Fetal diaphragmatic hernia and upperlimb anomalies suggest Brachmann-de Langes syndrome. *Prenat Diagn.* 22: 144–147.
16. Neri G, Gurrieri F, Zanni G, Lin A. (1998). Clinical and molecular aspects of the Simpson-Golabi-Behmel syndrome. *Am J Med Genet.* 79: 279–283.
17. Perrelli L, Calisti A, Romagnoli C, Noia G. (1983). Antenatal ultrasonic demonstration of congenital diaphragmatic hernia. *Z Kinderchir.* 38 (2): 108–109.
18. Pober BR. (2007). Over view of epidemiology, genetics, birth defects, and chromosome abnormalities associated with CDH. *Am J Med Genet C Semin Med Genet.* 15;145C(2):158–171.
19. Safonova I, Lukjanova I, Zhadan O (2017) Ultraso und Imagesand Postnatal Clinical Outcomes in Primary and Secondary Abnormalities of Fetal Brain (Series of 53 Cases). *MOJ Clin Med Case Rep* 6 (1): 00144. DOI: 10.15406/mojcr.2017.06.00144.
20. Shanmugam H, Brunelli L, Botto LD, Krikov S, Feldkamp ML. (2017). Epidemiology and Prognosis of Congenital Diaphragmatic Hernia: A Population-Based Cohort Study in Utah. *Birth Defects Res.* 1. 109 (18): 1451–1459.
21. Stoll C, Alembik Y, Dott B, Roth MP. (2015). Associated nondiaphragmatic anomalies among cases with congenital diaphragmatic hernia. *Genet Couns.* 26 (3): 281–298.
22. The Canadian Congenital Diaphragmatic Hernia Collaborative. (2018). Diagnosis and management of congenital diaphragmatic hernia: a clinical practice guideline *CMAJ.* 29. 190: E103–112.

Сведения об авторах:

Гордієнко Ірина Юрьевна — д.мед.н., проф., зав. відділенням медицини плода ГУ «ІПАГ імені акад. Е.М. Лук'янової НАМН України». Адрес: г. Київ, ул. П. Майбороди, 8. Гребиниченко Анна Александровна — к.мед.н., ст. дослідник, ст.н.с. відділення медицини плода ГУ «ІПАГ імені акад. Е.М. Лук'янової НАМН України». Адрес: г. Київ, ул. П. Майбороди, 8; тел. (044) 483-92-39.

Тарапурова Елена Николаевна — к.мед.н., вед.н.с. відділення медицини плода ГУ «ІПАГ імені акад. Е.М. Лук'янової НАМН України». Адрес: г. Київ, ул. П. Майбороди, 8.

Величко Андрей Васильевич — н.с. відділення медицини плода ГУ «ІПАГ імені акад. Е.М. Лук'янової НАМН України». Адрес: г. Київ, ул. П. Майбороди, 8.

Никитчина Татьяна Витальевна — к.биол.н., ст. дослідник, ст.н.с. відділення медицини плода ГУ «ІПАГ імені акад. Е.М. Лук'янової НАМН України». Адрес: г. Київ, ул. П. Майбороди, 8.

Статья поступила в редакцию 13.08.2018 г.; принята в печать 28.11.2018 г.