

В.А. Товстановская, А.Е. Алаторских

Перспективы использования препаратов магния и витамина В₆ у беременных с недифференцированной дисплазией соединительной ткани

Национальный медицинский университет имени А.А. Богомольца, г. Киев, Украина

PERINATOLOGY AND PEDIATRIC. UKRAINE. 2018.1(73):30-35; doi 10.15574/PP.2018.73.30

Цель — изучить перспективы и обосновать применение препаратов магния и витамина В₆ у беременных с недифференцированной дисплазией соединительной ткани.

Пациенты и методы. Объектом исследования были 45 беременных женщин с признаками недифференцированной дисплазии соединительной ткани. Контрольную группу составили 38 беременных женщин без признаков недифференцированной дисплазии.

Результаты. Клиническими проявлениями недифференцированной дисплазии соединительной ткани во время беременности являются сосудистые нарушения и геморрагический синдром, наряду с которыми может возникнуть симптомокомплекс нейрциркуляторной дистонии. Недифференцированная дисплазия соединительной ткани сопровождается высокой частотой плацентарной недостаточности, угрозой прерывания беременности в I–III триместрах, истмико-цервикальной недостаточностью, ранним токсикозом, артериальной гипертензией беременных. Терапия с применением препарата «Доппельгерц® актив Магний В₆» способствует субъективному улучшению самочувствия беременных, уменьшению частоты различных жалоб, снижению риска потенциальных осложнений беременности. Лабораторно подтверждена нормализация уровня магния в крови беременных в 12–20–32 недели беременности в результате проведенной терапии.

Выводы. Согласно полученным результатам исследования, применение препаратов магния и витамина В₆ положительно влияет на течение беременности у женщин с недифференцированной дисплазией соединительной ткани. Установлена статистически значимая нормализация лабораторных показателей и клинического течения у группы пациенток, которые принимали препараты магния и витамина В₆, что свидетельствует об эффективности данной терапии.

Ключевые слова: беременность, недифференцированная дисплазия соединительной ткани, препараты магния и витамина В₆.

Prospects for using magnesium and vitamin B₆ in pregnant women with undifferentiated connective tissue dysplasia

V.A. Tovstanova, A. Ye. Alatorskykh

O.O. Bogomolets National Medical University, Kyiv, Ukraine

Objective — to study the prospects and substantiate the use of magnesium and vitamin B₆ in pregnant women with undifferentiated connective tissue dysplasia.

Material and methods. In total 45 pregnant women with signs of undifferentiated connective tissue dysplasia were under study. The control group consisted of 38 pregnant women with no signs of undifferentiated dysplasia.

Results. Clinical manifestations of undifferentiated connective tissue dysplasia during pregnancy include vascular disorders and haemorrhagic syndrome that may be associated with a symptom complex of neurocirculatory dystonia. Undifferentiated connective tissue dysplasia is accompanied by high incidence of placental insufficiency, threatening miscarriage in the I–III trimesters, isthmico-cervical insufficiency, early toxicosis, pregnancy-induced hypertension. Therapy with the drug «Doppelherz® aktive Magnesium B₆» contributes to the subjective improvement of the well-being of pregnant women, reducing the frequency of various complaints and risk of potential complications of pregnancy. As a result of the therapy, the laboratory confirmed normalization of the magnesium blood level in pregnant women at 12–20–32 weeks of gestation was observed.

Conclusions. According to the study results, the use of combination drugs, comprising magnesium and vitamin B₆, positively affects the gestation course in women with undifferentiated connective tissue dysplasia. Statistically significant normalization of laboratory parameters and clinical course in the groups of patients who were administered the preparations of magnesium and vitamin B₆ is established, which indicates the effectiveness of this therapy.

Key words: pregnancy, undifferentiated connective tissue dysplasia, magnesium and vitamin B₆ preparations.

Перспективи використання препаратів магнію і вітаміну В₆ у вагітних із недиференційованою дисплазією сполучної тканини

В.А. Товстановська, А.Е. Алаторських

Національний медичний університет імені О.О. Богомольця, м. Київ, Україна

Мета — вивчити перспективи та обґрунтувати застосування препаратів магнію і вітаміну В₆ у вагітних із недиференційованою дисплазією сполучної тканини.

Пацієнти та методи. Об'єктом дослідження були 45 вагітних жінок з ознаками недиференційованої дисплазії сполучної тканини. Контрольну групу становили 38 вагітних жінок без ознак недиференційованої дисплазії.

Результати. Клінічними проявами недиференційованої дисплазії сполучної тканини під час вагітності є судинні порушення та геморрагічний синдром, поряд з якими може виникнути симптомокомплекс нейрциркуляторної дистонії. Недиференційована дисплазія сполучної тканини супроводжується високою частотою плацентарної недостатності, загрозою переривання вагітності в I–III триместрах, істміко-цервікальною недостатністю, раннім токсикозом, артеріальною гіпертензією вагітних. Терапія із застосуванням препарату «Доппельгерц® актив Магній В₆» сприяє суб'єктивному поліпшенню самопочуття вагітних, зменшенню частоти різних скарг, зниженню ризику появи потенційних ускладнень вагітності. Лабораторно підтверджена нормалізація рівня магнію в крові вагітних у 12–20–32 тижні вагітності в результаті проведеної терапії.

Висновки. Згідно з отриманими результатами дослідження, застосування препаратів магнію і вітаміну В₆ позитивно впливає на перебіг вагітності в жінок із недиференційованою дисплазією сполучної тканини. Встановлена статистично значуща нормалізація лабораторних показників і клінічного перебігу в групи пацієнток, які приймали препарати магнію і вітаміну В₆, що свідчить про ефективність цієї терапії.

Ключові слова: вагітність, недиференційована дисплазія сполучної тканини, препарати магнію і вітаміну В₆.

Дисплазия соединительной ткани (ДСТ) — это группа генетически детерминированных и клинически полиморфных патологических состояний, характеризующихся нарушением формирования соединительной ткани в эмбриональном и постнатальном периодах, дефектами волокнистых структур и основного

вещества соединительной ткани, которые приводят к нарушению формообразования органов и систем, имеющих прогрессирующее течение, определяющее особенности ассоциированной патологии, а также фармакокинетики и фармакодинамики лекарственных средств [8].

Частота недифференцированной дисплазии соединительной ткани (НДСТ) составляет до 80% среди женщин репродуктивного возраста и от 20 до 30% рожаящих женщин [4, 5]. Отмечается осложненное течение беременности и родов [13], которое предопределяется генерализованным характером поражения соединительной ткани с вовлечением в патологический процесс репродуктивной системы, что, в свою очередь, приводит к системным нарушениям в репродуктивной функции женщины [7, 9, 10].

Сегодня недостаточно исследований, посвященных изучению аспектов НДСТ при беременности, а те, что имеются, освещают лишь некоторые аспекты этой проблемы — в основном пролапс митрального клапана [12]. Вместе с тем, комплексные исследования НДСТ при беременности могут способствовать открытию новых этиопатогенетических возможностей медикаментозной коррекции и профилактики данной патологии [3, 6].

В основе развития ДСТ лежат мутации генов, ответственных за синтез/катаболизм структурных белков соединительной ткани или ферментов, участвующих в этих процессах, количественное изменение образования полноценных компонентов экстрацеллюлярного матрикса, нарушения фибриллогенеза [17]. Заболевание носит полигенно-мультифакториальный характер, то есть, когда имеют место мутации большого количества генов, а случайная перекombинация аллелей от отца и матери каждый раз приводит к формированию нового уникального генотипа [3, 4, 5, 6].

Дефицит витаминов, макро- и микроэлементов, к примеру, магния, является одной из основных причин, способствующих развитию ДСТ. Значимость магния обусловлена тем, что он является универсальным регулятором биохимических и физиологических процессов в организме. Магний участвует в энергетическом, пластическом и электролитном обменах, регулирует процессы воспроизведения нуклеиновых кислот, то есть передачу генетической информации, что обретает особую важность на самых ранних сроках беременности.

Снижение уровня магния приводит к повышению тонуса миометрия и преждевременной маточной сократимости. Это объясняется тем, что магний является конкурентным антагонистом кальция благодаря способности блокировать медленные кальциевые каналы, а снижение его внутриклеточной концентрации

сопровождается повышением внутриклеточной концентрации ионов кальция, потенцирующих мышечную сократимость. Кроме способности снижать тонус миометрия, магний оказывает благоприятное воздействие на интенсивность маточно-плацентарного и плодово-плацентарного кровотока за счет положительного инотропного эффекта на сердечно-сосудистую систему матери в сочетании со спазмолитическим воздействием на сосудистую стенку. Кроме спазмолитического эффекта на сосудистую стенку, магний снижает чувствительность матки к окситоцину. Токолитические свойства магния также реализуются за счет блокирования выработки простагландинсинтазы, которая участвует в образовании многих простагландинов, в том числе E2 и F2 α , что приводит к уменьшению сократимости миометрия.

Уникальность и многогранность свойств магния и обширный перечень показаний к его использованию в акушерстве побуждают к дальнейшему изучению разнообразных аспектов его действия с оценкой безопасности влияния на плод с позиций доказательной медицины. Накоплен ряд доказательных исследований в области применения препаратов магния в акушерстве и гинекологии для магния оксида в комплексе с пиридоксимом (витамин B₆) [10, 11, 12]. Именно данное химическое соединение магния имеет самое большое количество «элементарного» магния (Mg²⁺), что повышает его биодоступность.

Такая эффективная комбинация характерна для препарата «Доппельгерц® актив Магний B₆», компании КВАЙССЕР ФАРМА (Германия), содержащего комплекс магния (400 мг) и витамина B₆ (5 мг), а также фолиевую кислоту в дозе 600 мкг, которая в сочетании с витамином B₆ принимает участие в синтезе белка, образовании эритроцитов, а также в переносе кислорода [2].

Витамин B₆, входящий в состав препарата, на сегодняшний день признан наилучшим «магниефиксатором», поскольку именно витамин B₆ повышает всасывание магния в кишечнике, улучшает его поступление в клетки и накопление в них. Кроме того, доказана способность пиридоксина потенцировать большинство фармакологических эффектов магния. Потребность в витамине B₆ во время беременности возрастает в 2 раза. Витамин B₆ обеспечивает нормальное развитие головного мозга и нервной системы плода. В организме матери

пиридоксин предотвращает нарушения кровоснабжения и развитие гестационной гипертензии, преэклампсии и эклампсии.

Пиридоксин является предшественником фермента глутаматдекарбоксилазы, катализирующей процесс превращения глутамата в ГАМК. При его недостаточности повышается порог возбудимости с развитием судорожных состояний. Таким образом, витамин В₆ в организме беременной играет исключительно важную роль, регулируя процессы торможения в нервной системе. Следует отметить, что противосудорожное действие пиридоксина усиливается в присутствии магния.

Из других полезных свойств пиридоксина следует отметить участие в процессе эритропоэза, что снижает риск развития анемии у беременных. Поскольку достаточное поступление кислорода в ткани и органы плода неразрывно связано с количеством гемоглобина у матери, значение витамина В₆ нельзя недооценивать и в этом плане.

В связи с полигенно-мультифакториальным характером заболевания, затрагивающим все звенья функционирования организма, начиная от генетической предрасположенности, заканчивая сбоями в биохимических процессах со сдвигами нутрициальных факторов, длительное время считалось, что ДСТ в основном проявляется в детском и юношеском возрасте [4, 18, 22]. Однако по мере увеличения интереса к данной проблеме, и накопления исследовательских данных выяснилось, что ДСТ имеет место во всех возрастных группах [14, 23]. В процессе роста и развития организма накапливаются дефекты в системе соединительной ткани: белках внеклеточного матрикса, ферментах, клетках [20]. С учетом полигенности ДСТ, многочисленности структур, вовлеченных в патологический процесс, отмечают, что конкретные клинические проявления ДСТ могут меняться с возрастом. И время появления клинических признаков наследственных нарушений соединительной ткани (ННСТ) зависит от закономерностей генной экспрессии, пенетрантности генов и факторов внешней среды. Важно, что чем большее число признаков ДСТ имеется у конкретного индивидуума, чем раньше они проявляются, тем достовернее диагноз ДСТ и хуже прогноз [14].

Учитывая, что НДСТ представляет собой аномалию тканевых структур с уменьшением содержания отдельных видов коллагена и нарушением их соотношения, вызывающую

снижение механической прочности ткани, что потенциально может приводить к нарушению процессов репарации, интерес представляет изучение морфологических иммуногистохимических особенностей миометрия при НДСТ с выявлением возможных морфологических, иммуногистохимических и молекулярно-генетических предикторов акушерских и перинатальных осложнений.

Цель исследования — изучить перспективы и обосновать применение препаратов магния и витамина В₆ у беременных с НДСТ.

Материалы и методы исследования

Обследованы 45 беременных женщин с проявлениями НДСТ (I группа), которые были разделены на 2 подгруппы: 1-я подгруппа — 23 беременные женщины, получавшие лечение препаратом «Доппельгерц® актив Магний В₆», 2-я подгруппа — 22 беременные женщины, которые не получали препарат «Доппельгерц® актив Магний В₆». Контрольную (II) группу составили 38 беременных женщин без признаков НДСТ.

Критерии включения: наличие у женщин внешних и висцеральных фенотипических признаков дисплазии соединительной ткани (гипермобильность суставов, повышенная растяжимость кожи, сколиоз, врожденный вывих или дисплазия тазобедренных суставов, спонтанный пневмоторакс, нефроптоз, миопия, варикозное расширение вен нижних конечностей). Контрольная группа женщин сформирована по условию отсутствия указанных ранее признаков НДСТ.

Обследование пациентов включало общеклинические, лабораторные и инструментальные методы (ультразвуковое исследование — УЗИ, кардиотокографию).

В 1-й подгруппе (n=23) беременные принимали препарат «Доппельгерц® актив Магний В₆» по 1 таблетке в сутки во время еды, в непрерывном режиме до 32 недель. Контроль проводимой терапии осуществлялся путем трехкратного определения уровня оксипролина и магния в крови беременных.

Исследование выполнено в соответствии с принципами Хельсинской Декларации. Протокол исследования одобрен Локальным этическим комитетом всех участвующих учреждений. На проведение исследований получено информированное согласие женщин.

Статистическая обработка предусматривала установление достоверных различий между

группами обследуемых по всем изучаемым признакам и стандартным критериям.

Результаты исследования и их обсуждение

Проведенное исследование выявило полиморфизм клинической симптоматики у беременных с НДСТ. Клиническую картину определяли три синдрома: нейроциркуляторная дистония, сосудистые нарушения и геморрагический синдром. К началу беременности все пациентки с НДСТ страдали синдромом нейроциркуляторной дистонии, в основном преобладало легкое и среднее течение заболевания. Антропометрическое обследование, проведенное в I триместре беременности, показало, что женщины с НДСТ по сравнению с контрольной группой имели достоверно более низкую массу тела, сниженный индекс массы тела и индекс окружности запястья ($P < 0,01$).

Анализ особенностей течения беременности и исхода родов у женщин с НДСТ выявил значительно более высокий удельный вес осложнений для матери и плода. Среди осложнений беременности следует выделить угрозу прерывания беременности в I триместре и во II триместре, а также истмико-цервикальную недостаточность. Среди осложнений заслуживает внимания выявление отслойки хориона, по данным УЗИ, у 4 беременных с НДСТ. В контрольной группе указанные выше осложнения не зарегистрированы. Из заболеваний периода беременности наиболее выделялась анемия в первой половине беременности. Гестоз, как одно из наиболее серьезных осложнений беременности, чаще выявлялся у беременных с НДСТ.

Также до проведенного лечения было субъективное ощущение учащенного или усиленного сердцебиения. До лечения эти симптомы проявлялись у 80% пациенток. Параллельно с этим 68,8% пациенток имели субъективное ощущение болей в области сердца, разнообраз-

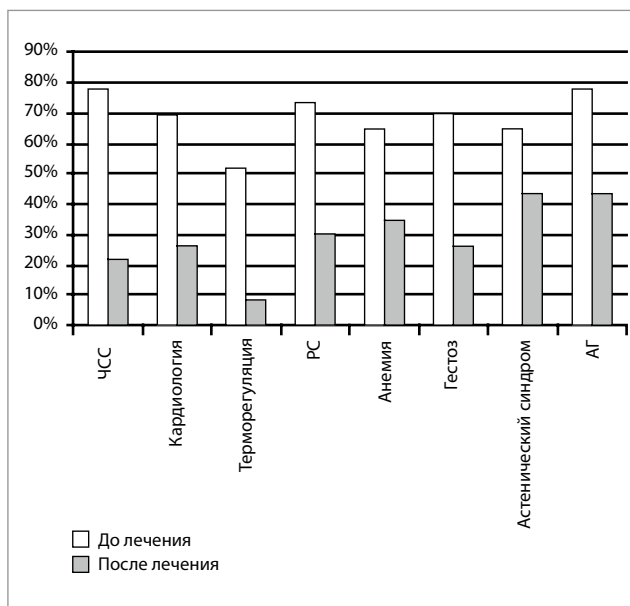


Рис. 1. Динамика изменений клинической симптоматики в процессе лечения беременных с недифференцированной дисплазией соединительной ткани

ные по характеру (колющие, ноющие, чувство дискомфорта в области сердца), и по локализации (в левой половине грудной клетки, в области верхушки сердца, разлитые).

К числу ведущих клинических проявлений НДСТ принадлежал респираторный синдром, который часто возникал одним из первых. Субъективно он воспринимался как чувство нехватки воздуха у 31 (68,8%) беременных, как одышка при незначительном физическом, эмоциональном напряжении. До проведенного лечения также была характерна выраженная артериальная гипертензия – 75,5%.

У 51% женщин с НДСТ до лечения наблюдались нарушения терморегуляции и теплоотдачи, из них у 10% пациенток имела место повышенная потливость.

Слабость, вялость, общее недомогание, низкая толерантность к физическим и психическим нагрузкам относились к числу характерных проявлений НДСТ у 69% обследованных.

Таблица

Частота осложнений беременности у исследуемых женщин, абс. (%)

Осложнение беременности	I группа (n=45)		II группа (n=38)
	1-я подгруппа (n=23)	2-я подгруппа (n=22)	
Ранний гестоз	6 (26,08)	18 (81,8)	8 (21,05)
Угроза прерывания, I триместр	8 (34,7)	10 (45,4)	5 (13,1)
Отслойка хориона	2 (8,6)	8 (36,3)	—
Угроза прерывания, II триместр	6 (26,08)	12 (54,5)	7 (18,4)
Угроза прерывания, III триместр	—	10 (45,4)	2 (5,2)
Отеки гестационные	10 (43,4)	13 (59)	13 (34,21)
Артериальная гипертензия	5 (21,7)	18 (81,8)	10 (26,3)

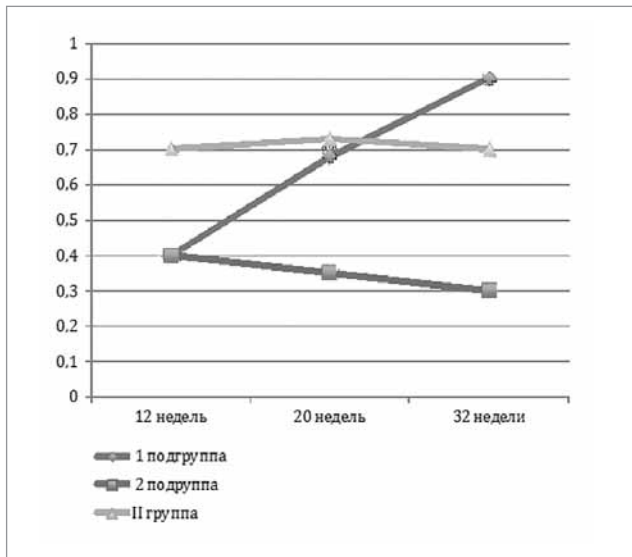


Рис. 2. Уровень магния в крови беременных 12–32 недели при назначении препарата «Доппельгерц® актив Магний В6», ммоль/л

Проведенное этиопатогенетическое лечение привело к субъективному улучшению самочувствия беременных, уменьшению частоты различных жалоб (рис. 1).

В 1-й подгруппе в 2 раза реже отмечался ранний гестоз и угроза прерывания беременности в I триместре, а также в 3 раза реже — отслойка хориона. В этой подгруппе наблюдалось значительное снижение артериальной гипертензии (табл.).

Значимые изменения зарегистрированы при анализе показателей магния в процессе терапии. Прием магния способствовал полной нормализации показателя к 20 неделям и незначительному его превалированию (12,3%) в 32 недели беременности. Уровень магния в крови беременных с НДСТ, не полу-

чавших препараты магния, оставался стабильно на протяжении всей беременности (рис. 2).

Таким образом, НДСТ во время беременности способствует развитию различных патологических состояний организма, которые эффективно корректируются препаратами магния и витамина В6 («Доппельгерц® актив Магний В6») под контролем уровня магния в крови беременных.

Выводы

По данным проведенного исследования, прием препаратов магния и витамина В6 положительно влияет на течение беременности и может существенно улучшить прогноз беременности у женщин с НДСТ. Установлена статистически значимая нормализация лабораторных показателей и клинического течения у группы пациенток, которые принимали препарат «Доппельгерц® актив Магний В6», значительное улучшение субъективной симптоматики в группе пациенток, принимающих препарат «Доппельгерц® актив Магний В6». Получены достоверные данные о снижении рисков угрозы прерывания беременности в I и II триместрах у женщин с НДСТ, что свидетельствует об эффективности данной терапии.

Таким образом, наличие у препарата токолитических, спазмолитических свойств, а также способности повышать устойчивость к стрессу позволяют применять его при гестозах, артериальной гипертензии беременных, угрозе прерывания беременности, отслойке хориона и при других состояниях, которые могут осложнять течение беременности.

Авторы заявляют об отсутствии конфликта интересов.

ЛИТЕРАТУРА

- Адамян ЛВ, Смольнова ТЮ. (2010). Диагностика и тактика ведения больных с дисплазией соединительной ткани в акушерстве и гинекологии. РМЖ. 6: 41—46.
- Аптека 9—1—1. (2017). Доппельгерц Актив Магний В6 таблетки блистер 30 шт. Режим доступа: <https://apteka911.com.ua/shop/doppelgerts-aktiv-magniy-v6-tabletki-blister-30-sht-p14139>.
- Белозеров ЮМ, Османов ИМ, Магомедова ШМ. (2011). Диагностика и классификация пролапса митрального клапана у детей и подростков. Кардиология. 3: 63—67.
- Верещагина ГН, Висковатых МА, Махмудян ДА и др. (2004). Дисплазия соединительной ткани и формирование артериальной гипертензии. Кардиоваскулярная терапия и профилактика. 4 (2): 86.
- Верещагина ГН, Махмудян ДА. (2008). Почки при системной дисплазии соединительной ткани. Медицинский вестник Северного Кавказа. 2: 87—89.
- Верещагина ГН. (2008). Системная дисплазия соединительной ткани. Клинические синдромы, диагностика, подходы к лечению. Методическое пособие для врачей. Москва: Новосибирский государственный медицинский университет: 37.
- Дедова ВО. (2011). Показники пружно-еластичних властивостей судин у хворих на артеріальну гіпертензію з дисплазією сполучної тканини. Актуальні питання медицини і фармації: 13—14.
- Дисплазии соединительной ткани. (2017). МКБ-10. Год утверждения (частота пересмотра): 2017, первый пересмотр.
- Дмитриев АН, Пизова НВ. (2007). Дисплазия соединительной ткани и острые нарушения мозгового кровообращения (обзор литературы). Журнал неврологии и психиатрии имени С.С. Корсакова. 19: 66—72.
- Дорохова ЛН. (2011). Состояние иммунитета и течение инфекционного процесса у беременных с недифференцированными формами дисплазии соединительной ткани, носителей семейства герпесвирусов. Медицинская иммунология. 2: 175—180.
- Земцовский ЭВ, Лобанов МЮ, Давтян КУ. (2009). Диспластические синдромы и фенотипы как предикторы пароксизмов фибрилляции

- предсердий у пациентов со стабильным течением ишемической болезни сердца. Вестник аритмологии. 56: 14—19.
12. Земцовский ЭВ, Малев ЭГ, Лулева ЕБ. (2011). Наследственные нарушения соединительной ткани и внезапная сердечная смерть. Вестник аритмологии. 63: 61—65.
 13. Ильина ИЮ, Доброхотова ЮЭ, Титченко ИП и др. (2009). Варикозное расширение вен малого таза у женщин как одно из проявлений дисплазии соединительной ткани. Российский вестник акушера-гинеколога. 2: 39—42.
 14. Кадурин ТИ, Горбунова ВН. (2009). Дисплазия соединительной ткани. Руководство для врачей. Санкт-Петербург: ЭЛБИ: 714.
 15. Крючкова ОН, Лутай ЮА. (2011). Современные методы диагностики и лечения пролапса митрального клапана. Крымский журнал экспериментальной и клинической медицины. 2 (2): 44—47.
 16. Кубышкин ВФ, Захарьян ЕА. (2007). Биохимические, морфологические и доплерометрические критерии дисплазии соединительной ткани при варикозной болезни вен нижних конечностей. Кровообращение гемостаз. 1: 85—89.
 17. Мартынов АИ, Степура ОБ, Остроумова ОД и др. (1998). Пролапс митрального клапана. Ч. II. Нарушения ритма и психологический статус. Кардиология. 2: 74—79.
 18. Милиця КМ. (2009). Методологія виявлення хворих на дисплазію сполучної тканини серед хворих хірургічного стаціонару, як захід попередження гриж черевної стінки. Український медичний альманах. 3: 103—105.
 19. Мозес ВГ, Мозес КБ. (2006). Клинические проявления системного поражения соединительной ткани у женщин раннего репродуктивного возраста с варикозным расширением вен малого таза. Бюллетень сибирской медицины. 1: 87—90.
 20. Мутафьян ОА. (2005). Пороки и малые аномалии сердца у детей и подростков. Санкт-Петербург: Издательский дом СПбМАПО: 480.
 21. Нечаева ГИ, Викторова ИА, Дёмина ГИ и др. (2002). Диспластикозависимая и ассоциированная патология почек — один из механизмов формирования артериальной гипертензии при дисплазии соединительной ткани. Сибирский консилиум. 1: 15—18.
 22. Нечаева ГИ, Викторова ИА, Дёмина ГИ и др. (2003). Маркеры патологии брахиоцефальных сосудов при артериальной гипертензии у молодых. В кн.: Конгресс ассоциации кардиологов стран СНГ, 18—20 сентября, 2003 г. Санкт-Петербург: 204—205.
 23. Нечаева ГИ, Викторова ИА, Калинина ИЮ. (2004). Диагностика дисплазии соединительной ткани у лиц среднего и пожилого возраста в практике семейного врача. Российский семейный врач. 2 (8): 47—54.
 24. Нечаева ГИ, Конев ВП, Викторова ИА. (2004). Методология курации пациентов с дисплазией соединительной ткани семейным врачом в аспекте профилактики ранней и внезапной смерти. Российские медицинские вести. 3 (IX): 25—32.
 25. Нечаева ГИ, Яковлев ВМ, Друк ИВ и др. (2008). Нарушения ритма сердца при недифференцированной дисплазии соединительной ткани. Лечащий врач. 6: 43—47.

Сведения об авторах:

Товстановская Валентина Александровна — д. мед. н., проф. каф. акушерства и гинекологии №1 НМУ имени А.А.Богомольца. Адрес: г. Киев, бул. Т. Шевченко, 17.
Алаторских А.Е. — каф. акушерства и гинекологии №1 НМУ имени А.А.Богомольца. Адрес: г. Киев, бул. Т. Шевченко, 17.
 Статья поступила в редакцию 18.09.2017 г.

ВНИМАНИЕ!

Подписку журнала (с курьерской доставкой) можно оформить на сайте подписного агентства «АС-Медиа» **web: www.smartpress.com.ua** / или по тел. 044-353-88-16, 044-500-05-06 — отдел продаж.
 Подписной индекс журнала «ПЕРИНАТОЛОГИЯ И ПЕДИАТРИЯ» — **22811**