

УДК 616.632.112-053.2

Л.Г. Кирилова, О.О. Юзва, О.О. Мірошников, Л.П. Михайлець
Без права на помилку: клінічний випадок
глутарової ацидурії I типу

ДУ «Інститут педіатрії, акушерства і гінекології НАМН України», м. Київ

PERINATOLOGY AND PEDIATRIC. UKRAINE. 2018.1(73):125-132; doi 10.15574/PP.2018.73.125

У статті наведено огляд сучасних даних літератури, які стосуються спадкового порушення обміну речовин — глутарової ацидурії I типу. На прикладі клінічного випадку проілюстровано складність діагностичного пошуку та особливості лікування даного захворювання. Також зроблено акцент на необхідності настороженості клініцистів для своєчасного виявлення потенційно курабельних орфанних захворювань нервової системи.

Ключові слова: глутарова ацидурия, судомні напади, глутарил-кофермент-А дегідрогеназа.

Mistakes are not an option: a clinical case of glutaric aciduria type 1

L.H. Kyryllova, O.O. Yuzva, O.O. Miroshnikov, L.P. Mikhailets

SI «Institute of Pediatrics, Obstetrics and Gynaecology of NAMS of Ukraine», Kyiv, Ukraine

A review of current literature data relating to hereditary metabolic disorders — glutaric aciduria type 1 is represented in the article. The presented clinical case illustrates the complexity of diagnostic search and treatment features of this disease. The special focus is also placed on the need for vigilance of clinicians concerning early detection of potentially curable orphan diseases of the nervous system.

Key words: glutaric aciduria, seizures, glutaryl-coenzyme A dehydrogenase.

Без права на ошибку: клинический случай глутаровой ацидурии I типа

Л.Г. Кириллова, А.А. Юзва, А.А. Мирошников, Л.П. Михайлець

ГУ «Институт педиатрии, акушерства и гинекологии НАМН Украины», г. Киев

Представлен обзор современных данных литературы, касающихся наследственного нарушения обмена веществ — глутаровой ацидурии I типа. На примере клинического случая проиллюстрирована сложность диагностического поиска и особенности лечения данного заболевания. Также сделан акцент на необходимости настороженности клиницистов для своевременного выявления потенциально курабельных орфанных заболеваний нервной системы.

Ключевые слова: глутаровая ацидурия, судорожные припадки, глутарил-кофермент-А дегидрогеназа.

У клінічній практиці спеціаліст зустрічається з різноманітними захворюваннями, багато з яких потребують значних знань, часу і досвіду для встановлення вірного діагнозу та призначення лікування. Назва даної статі обрана не випадково, адже хвороба, про яку буде йти мова нижче, належить до орфанних (рідкісних), однак добре лікується, за умови своєчасної діагностики та лікування.

Протягом останніх років відділення психоневрології для дітей з перинатальною патологією та орфанними захворюваннями ДУ «Інститут педіатрії, акушерства і гінекології НАМН України» активно працює над проблемами діагностики та лікування орфанних захворювань. Майже 75% таких захворювань проявляються в ранньому дитячому віці, а 30% пацієнтів помирає до 5-річного віку [29]. У більшості випадків діагноз «орфанне захворювання» викликає у фахівців неприємні роздуми та песимістичні очікування щодо подальшого перебігу патології.

Проте існують орфанні захворювання, за яких не слід квапитися виносити пацієнту невтішний вирок. Значна група таких розладів є добре курабельною за умови вчасно встановленого діагнозу. Наприклад, порушення обмі-

ну амінокислот — фенілкетонурія внесена до групи неонатального скринінгу, завдяки цьому вдалося значно скоротити поширеність її важких форм. При вчасно встановленому діагнозі та адекватному лікуванні, у тому числі дотримання дієти, клінічні прояви фенілкетонурії можуть бути зведені до мінімуму. До потенційно курабельних вроджених порушень метаболізму належать деякі лізозомальні хвороби накопичення (хвороби Гоше та Німана—Піка), мітохондріальні захворювання (синдром MELAS), порушення обміну холестеролу (синдром Сміта—Лемлі—Опіца), вітамінів (дефіцит біотинідази, піродоксинзалежні судоми), металів (хвороба Вільсона) та багато інших.

У даній публікації наведено власний досвід діагностики орфанного захворювання з групи порушення обміну амінокислот — глутарової ацидурії I типу (ГА1), а також сучасні дані світової літератури стосовно даної патології.

Глутарова ацидурия I типу виникає внаслідок мутацій у гені, що кодує фермент глутарил-кофермент-А дегідрогеназу (GCDH), який відноситься до мітохондріальних ацил-СоА дегідрогеназ і каталізує реакцію окиснення та декарбоксілювання глутарил-СоА до кротоніл-СоА та вуглекислого газу. Кофер-

ментом GCDH виступає рибофлавін [9]. Описано дві характерні для цього захворювання мутації GCDH гену, які охоплюють 11 екзонів на 19p13.2 хромосомі [14]. Найбільш поширеною мутацією в європейській популяції є pArg402Trp [37]. Висока тканинна активність GCDH виявлена в печінковій, нирковій (проксимальні канальці, інтерстицій) та нервовій тканинах (нейрони та олігодендроцити) [36]. У дослідженні Braissant et al. виявлена підвищена активність GCDH при дозріванні та диференціюванні нейронів головного мозку в щурів [6]. Дане дослідження пояснює органоспецифічність і вікозалежність проявів дефіциту GCDH.

Глутарил-кофермент-А дегідрогеназа є ключовим ферментом, що бере участь у катаболізмі амінокислот L-триптофану, L-лізину та гідроксилізину. GCDH є рибофлавінзалежним ферментом, що каталізує дегідрогенування глутарил-коферменту А до глутаконіл-коферменту, а в подальшому — до кротоніл-коферменту А. При ГА1 відбувається накопичення в організмі обох кінцевих продуктів метаболізму, що супроводжується аномальною секрецією з сечею глутарової та гідроксиглутарової кислоти. Накопичений глутарил-кофермент А естерифікується з карнітином до глутарикарнітину, вміст якого виявляється при тандемній мас-спектрометрії (ТМС), що є облігатним діагностичним критерієм захворювання та використовується в неонатальному скринінгу ГА1. Точний діагноз можна встановити шляхом генетичного аналізу гену GCDH у фібробластах та лейкоцитах, проте кореляція між залишковою активністю GCDH і клінічним фенотипом виражена незначно. Пренатальна діагностика можлива шляхом визначення концентрації глутарової кислоти в амніотичній рідині або активності GCDH у культурі амніотичних клітин [21].

Патофізіологічні зрушення зумовлені ексайтотоксичністю, що виникає при накопиченні глутарової та 3-гідрокси-глутарової кислот, і за своїм механізмом впливу на клітини головного мозку схожа з ексайтотоксичністю глутамату. До патологічного процесу можуть залучатися NMDA рецептори, що призводить до загибелі клітин шляхом апоптозу. Крім того, дані патофізіологічні зрушення можуть призводити до порушення балансу нейромедіаторів шляхом їх дисбалансу на користь збуджуючих (глутамату) та інгібування глутаматдекарбоксілази, що зумовлює дефіцит ГАМК. Інший

можливий патогенетичний механізм реалізується шляхом підвищення розпаду триптофану кінуреніновим шляхом, що призводить до накопичення квінолінової кислоти. Квінолінова кислота є нейротоксичною і має антагоністичний вплив на NMDA рецептори [1].

Глутарова ацидурия, або ацидемія, I типу вперше описана у 1975 р. Гудманом С., тоді ж встановлена роль дефіциту GCDH, як незамінного ферменту для катаболізму лізину, триптофану та гідроксилізину [13].

Під час мета-аналізу Vjugstad et al. знайдено 42 публікації, присвячені ГА1, в яких повідомлялося про 115 пацієнтів. Аналіз праць показав, що вік початку проявів ГА1 корелює з тяжкістю рухових порушень та загальним клінічним результатом. Також у пацієнтів із ГА1 дегенерація базальних гангліїв, збільшення лікворних просторів та аномалії білої речовини свідчать про гірший прогноз [3]. Найбільше праць, присвячених вивченню ГА1, належать Kolker S., станом на 2006 р. описано 279 клінічних випадків із різним перебігом. У 2007 р. розроблено рекомендації з діагностики та лікування ГА1 [19, 20]. Останній перегляд рекомендацій проведено у 2017 р. [5].

За останніми рекомендаціями, клінічним критеріям ГА1 відповідають діти з непрогресуючими екстрапірамідними порушеннями та дефіцитом GCDH, а також діти з біохімічними змінами, але без клінічних проявів ГА1. На сьогодні у світі описано близько 500 пацієнтів із ГА1. Відповідно до проведених досліджень, ГА1 є одним із поширених метаболічних захворювань новонароджених, що проявляються прогресуючими чи непрогресуючими екстрапірамідними порушеннями. Розвиток ТМС на сьогоднішній день дає змогу діагностувати ГА1 до маніфестації клінічних проявів та проводити вчасну корекцію [5].

Завдяки проведеному скринінговому дослідженню встановлено, що поширеність ГА1 становить 1 на 100 000 новонароджених [26]. Проте в деяких етнічних популяціях частота даного захворювання значно вища. До них відносяться спільнота Амишів (США, Пенсільванія), індіанці Оґі-Среє (Канада, Онтаріо), Ламбі (США, Північна Кароліна), ірландські мандрівники (Ірландія) та індіго (ПАР) — серед цих народностей середня частота поширеності ГА1 становить 1 : 250–300 осіб.

Перші клінічні прояви ГА1 у вигляді розширення лікворних просторів, особливо в ділянці сільвієвої щілини з гіпоплазією скро-

невих доль головного мозку, можна виявити пренатально, починаючи з останнього триместру вагітності [25].

Клінічні прояви протягом перших місяців після народження відсутні, хоча в деяких випадках описані незначні прояви гіпотонії та підвищена нервово-рефлекторна збудливість, мінімальна затримка психомоторного розвитку [19]. Макроцефалія, яка виявляється від народження або протягом перших місяців життя і виникає внаслідок розширення зовнішніх і внутрішніх лікворних просторів, є важливим діагностичним критерієм. У типових випадках гостра неврологічна симптоматика, яка нагадує прояви гострого енцефаліту, розвивається у 65–95% пацієнтів, в яких вчасно не виявлене захворювання протягом перших двох років життя, і проявляється сонливістю, гіпотонією, неможливістю утримувати голову, опістотонусом, гримасами на обличчі, ригідністю та вираженою дистонією [17, 20]. Судомні напади при енцефалітоподібному кризі, що інколи сприймаються як епілептичні, є проявами дистонічних спазмів [7]. Проте можливий розвиток при ГА1 епілептичних нападів, які є резистентними до антиепілептичної терапії і ускладнюють перебіг основного захворювання [27]. Описані випадки розвитку акінетико-ригідного синдрому в дітей унаслідок енцефалітоподібного кризу при ГА1 [12]. Найстарший вік, при якому описаний неврологічний енцефалітоподібний криз у дітей з ГА1, становив 70 місяців [31]. Описані випадки, коли ГА1 перебігала без розвитку енцефалітоподібних кризів, проте була наявна прогресуюча неврологічна симптоматика [23]. В осіб із субклінічним перебігом ГА1 унаслідок залишкової активності GCDH описаний розвиток у дорослому віці хронічної ниркової недостатності та периферичної поліневропатії [18, 22].

Відновлення стану після кризу зазвичай повільне та неповне зі збереженням залишкових проявів дистонії та/або хореоатетоїдних гіперкінезів, тоді як ментальний розвиток не порушений або незначно знижений. Після проявів неврологічної симптоматики клінічна картина гострої та хронічної форм залишається подібною. У період інтеркурентних інфекцій або травм перебіг захворювання може супроводжуватися епізодами коми, судомних нападів, кетозом, гіпоглікемією та симптоматикою, що нагадує синдром Рея. Ризик енцефалітоподібних кризів зберігається до трирічного віку [4].

Попередній діагноз ГА1 можна встановити після визначення рівня органічних кислот у сечі [2]. ГА1 відрізняють від інших ацидуриї наявністю в сечі підвищеного вмісту 3-гідроксиглутарової кислоти. Виявлення в крові підвищеного рівня глутарилкарнітину шляхом ТМС використовується у новонароджених як скринінговий метод діагностики ГА1 [26]. У деяких дослідженнях показано невисокий рівень глутарилкарнітину в крові, проте високий рівень глутарової та гідроксиглутарової кислот [11, 17]. Тому для підвищення діагностичної чутливості та специфічності при скринінгу ГА1 у дітей з підвищеним глутарилкарнітином крові визначають глутарилкарнітин сечі та його співвідношення [2, 32]. Але, незважаючи на всі біохімічні критерії діагностики, основним діагностичним тестом для підтвердження ГА1 на сьогодні є генетичне дослідження мутантного гену GCDH у дітей з позитивними результатами ТМС.

Під час проведення ЕЕГ патологічні зміни, як правило, відсутні, за винятком гострих енцефалітоподібних кризів, коли можливі неспецифічні порушення коркової ритміки. Склад спинномозкової рідини при ГА1 не порушений [1].

На КТ та МРТ головного мозку у 75% дітей від народження виявляються прояви прогресуючого ураження нервової системи. Найбільш частою МР-ознакою в пацієнтів із ГА1, яких лікували до появи маніфестних проявів, є розширення сільвієвої щілини, затримка її розвитку (оперкулізації), затримка мієлінізації великих півкуль, зміна сигналу від білої кулі та поява псевдокіст. Незначне розширення зовнішніх лікворних просторів найбільш виражене в скроневих відділах унаслідок гіпоплазії скроневої долі з обох сторін. Затримка мієлінізації відмічається у всіх дітей до маніфестації захворювання [16]. Патогномонічною ознакою ГА1, яка визначається за допомогою МРТ головного мозку, є значне розширення сільвієвої щілини та лікворних просторів навколо лобних ділянок, які за формою нагадують крило кажана («Batwings dilatation» of Sylvian fissures), одночасно з ознаками уражень базальних гангліїв [33].

Досить часто виникають гострі та хронічні субдуральні гематоми, що інколи сприймаються як прояви «shaken baby syndrome», тобто синдрому струшування дитини, який часто виникає при жорсткому ставленні до дитини [34]. Розвиток гострої субдуральної гематоми може виникнути в дитини з ГА1 при мінімаль-

ній травмі голови як загрозове життю ускладнення [35]. У дітей з маніфестними клінічними проявами більш виражена лобно-скронева атрофія, яка може імітувати білатеральні кісти павутинної оболонки. Найбільше при ГА1 уражаються базальні ганглії. При МРТ відмічається ураження стріатума, як ізольоване, так і в поєднанні з ураженням хвостатого ядра. Активна загибель нейронів неостріатума, яка поширюється в дорсовентральному напрямку, спостерігається при енцефалітоподібному кризі [10]. Іншими проявами можуть бути прояви ураження блідоного шару та таламуса, зубчастого ядра, медіальної петлі та чорної субстанції [15].

Основні принципи терапії ГА1 не відрізняються в дітей, яким розпочинають лікування до клінічної маніфестації та після енцефалітоподібного кризу. Основним у лікуванні є обмежене надходження в організм дитини амінокислоти лізину та триптофану. Для цього створені спеціальні лікувальні суміші, доступні в більшості країн СНГ, але, на жаль, відсутні в Україні. Ці суміші для грудного вигодовування необхідні для повноцінного харчування і є дороговартісними, тому їх слід затвердити як гарантовані на державному рівні. До таких сумішей відносять Глутаридон (торгової марки Nutricia) та Нутріген (компанії Нутрітек). Важливим лікувальним заходом є достатнє надходження карнітину, необхідного для зв'язування глутарової та гідроксиглутарової кислот, до глутарилканітину. Для цього рекомендоване щоденне введення карнітину в добовій дозі 100 мг/кг/добу до 6 років та 50 мг/кг після 6 років. І останній важливий компонент — це попередження катаболічних кризів [5, 22]. При виникненні енцефалітоподібного кризу рекомендоване екстрене внутрішньовенне введення розчинів глюкози з інсуліном для швидкого зниження катаболізму амінокислот та жирних кислот. У дослідженнях на лабораторних тваринах показано, що додаткове введення до раціону харчування аргініну має кращий ефект за обмеження надходження лізину. Даний ефект досягається внаслідок того, що аргінін та лізин є конкурентними амінокислотами, які зв'язуються з катіонним транспортним білком (CAT 1) для проникнення через гематоенцефалічний бар'єр [30]. Дослідження, проведене серед спільноти Амишів (США), показало, що в дітей, в яких діагностована скринінговим методом ГА1, призначена суміш, збіднена на лізин та збагачена аргініном, мала кращий ефект при пов-

торному аналізі крові шляхом ТМС, порівняно з низьким надходженням аргініну [15]. На сьогоднішній день немає чітких рекомендацій щодо застосування аргініну при ГА1 [5].

Введення в діету рибофлавіну як кофактора GCDH у дозі 100–200 мг/добу є поширеним додатковим методом лікування, проте дуже незначна кількість пацієнтів із ГА1 є чутливими до даної терапії [8].

Для лікування ускладнень при невчасно встановленому діагнозі ГА1 та виникненні уражень базальних гангліїв із розвитком дистонічних атак використовують баклофен (орально або інтратекально) та бензодіазепіни (клоназепам або діазепам) для зниження м'язового тону [24].

За даними німецьких дослідників, які проводили аналіз 15-річного міжнародного дослідження за скринінгом ГА1, встановлено, що неонатальний скринінг із використанням ТМС виявився високоефективним та економічно обґрунтованим, а саме фінансова користь становила близько 30 тис. євро на 100 тис. новонароджених, що підлягали скринінгу [28]. Історія початку програми за скринінгом почалася в 1990 р. як пілотне дослідження необхідності скринінгу такого рідкісного захворювання. Завдяки ТМС проведено скринінг в Австралії, Німеччині, Японії, США, Тайвані та Іспанії, виявлено 116 хворих і отримано 85% позитивного результату від своєчасно призначеного лікування у вигляді відсутності розвитку клінічних проявів захворювання, виявлені діти у подальшому розвивалися відповідно до віку [17, 28].

З аналізу власного клінічного випадку та літературних даних можна стверджувати, що рання діагностика ГА1 набагато ефективніша, порівняно з лікуванням неврологічних проявів і віддалених наслідків. З проблемою наслідків енцефалітоподібного кризу в дитини з ГА1 ми стикнулися на власному досвіді і хочемо навести приклад з практики.

Клінічний випадок. Хлопчик М., 7 міс., госпіталізований до відділення дитячої психоневрології ДУ «Інститут педіатрії, акушерства і гінекології НАМН України» зі скаргами матері на затримку стато-кінетичного розвитку, передмовленнєвого розвитку, тонічні судоми.

З анамнезу (зі слів батьків) встановлено, що до 4–5-місячного віку дитина розвивалася згідно з віковими нормами, брала іграшки в руки, «гулила». У 3 місяці хлопчик почав утримувати голову. У 6 місяців підвищилася температура тіла, яка ускладнилася порушенням свідомості,

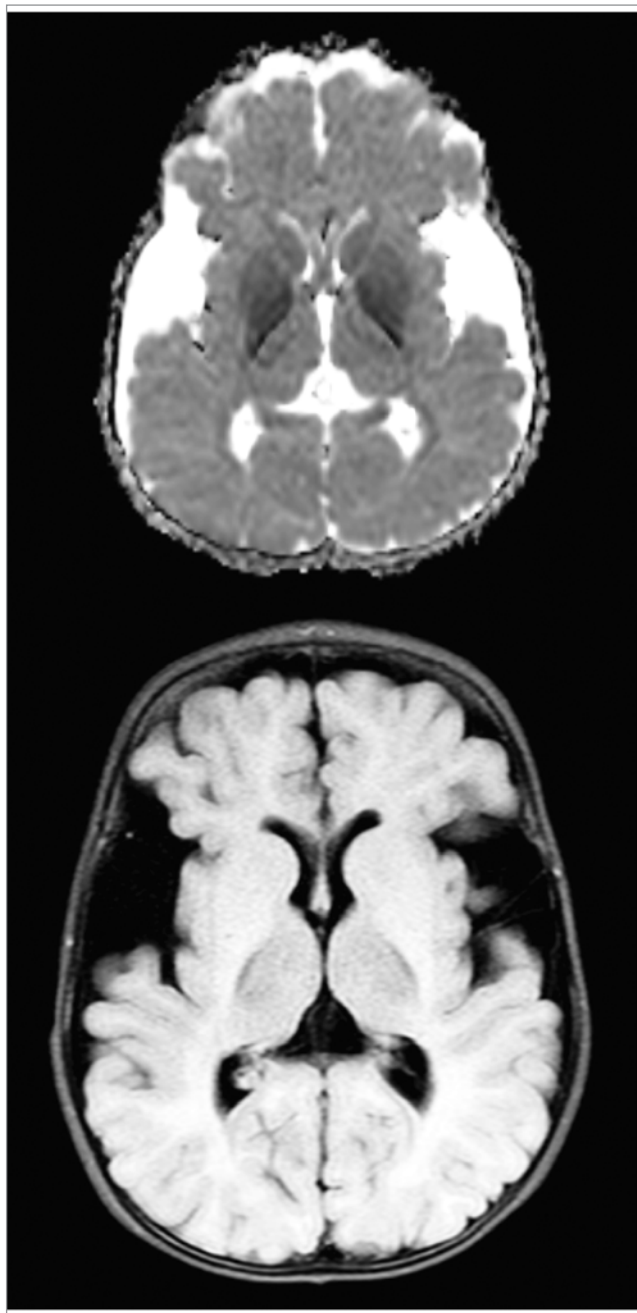


Рис. 1. МРТ головного мозку хлопчика 7 міс. з глутаровою ацидуриєю тип 1. На представлених зображеннях — виражене двобічне розширення сільвієвих щілин та розширення субарахноїдальних просторів над скроневими ділянками, які формують типовий симптом «крила кажана», а також двобічні симетричні вогнища підвищеного МР-сигналу від хвостатих ядер (аксіальні зрізи у режимі Т2 та Т1)

тонічними судомами, блюванням. Невідкладна допомога була надана бригадою швидкої допомоги у вигляді в/м введення розчину діазепаму, після чого дитина заснула. Після сну в дитини виникло тонічне напруження в кінцівках за типом опістотонусу. У подальшому періодично виникали тонічні напруження в кінцівках із девіацією голови. Дитина стала неспокійною, втратила навички, перестала

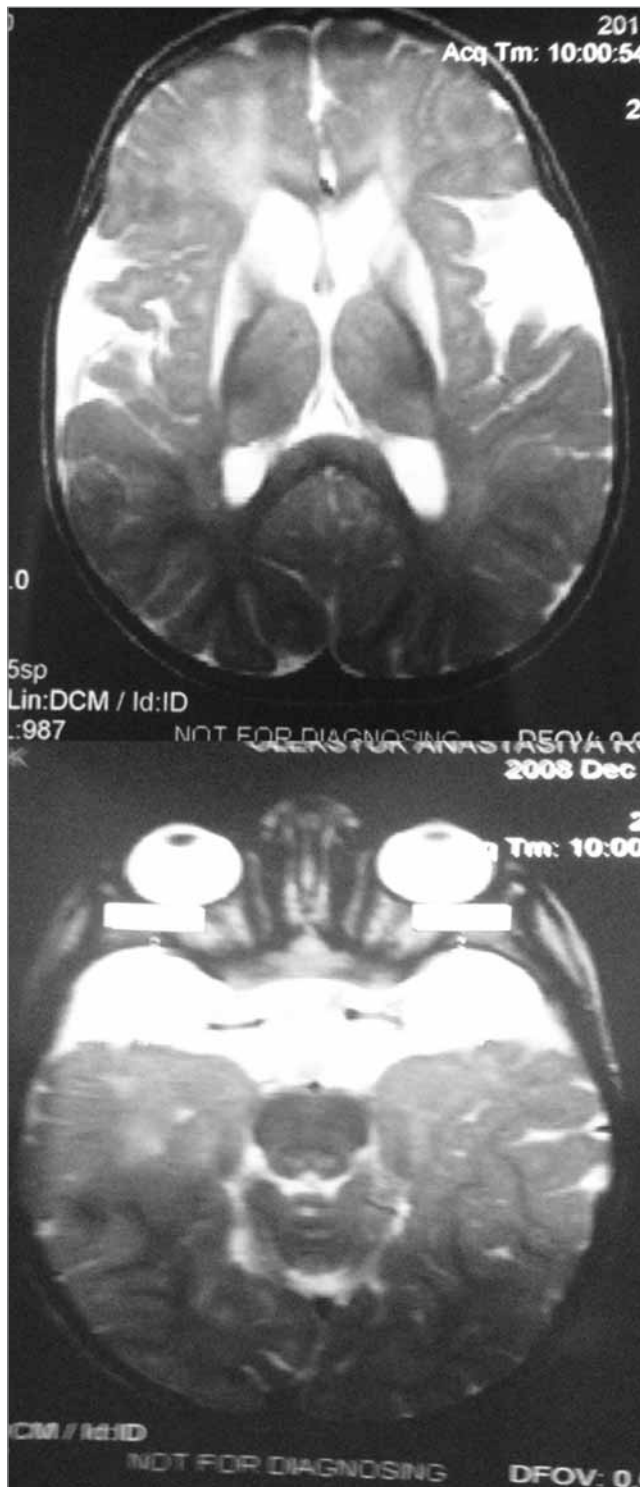

Рис. 2. МРТ сібса (виконана у віці 3 роки) з недиференційованим нейродегенеративним захворюванням (susр. глутарова ацидурія 1). Відмічається ідентична рис. 1 МР-картина з наявністю симптому «крила кажана» в поєднанні з двобічним симетричним ураженням базальних ядер (аксіальні зрізи в режимі Т2)

«гулити», гратися, сидати, перевертатися. Запідозрено енцефаліт.

Піл час МРТ головного мозку виявлено МР-ознаки гіпоплазії лобних та скроневих долів, вогнищ зміненого МР-сигналу в базальних ядрах, із гідроцефалією *ex vacuo* (рис. 1).

Хлопчик проходив стаціонарне лікування за місцем проживання, виписаний з діагнозом «Лейкодистрофія, інфантильна форма, прогресуючий перебіг. Гепатит неясного генезу, затримка стато-кінетичного та психо-мовленнєвого розвитку. Рекомендовано дообстеження в клініці «Інституту педіатрії, акушерства і гінекології НАМН України».

Дитина народилася від другої вагітності, яка перебігала без особливостей, фізіологічних термінових пологів, із масою тіла 3520 г, довжина тіла становила 52 см, оцінка за шкалою Апгар – 7/9 балів. В 1 місяць спостерігалася з приводу гідроцефального синдрому (розширення зовнішніх лікворних просторів за даними НСГ), отримувала діакارب та аспаркам.

Від I вагітності у родині зростає донька віком 9 років, яка перебуває під наглядом невролога з приводу неврологічної патології зі встановленим діагнозом «Наслідки нейроінфекції у формі спастичного тетрапарезу та тяжкої затримки психомоторного розвитку». У старшої дитини, за даними МРТ головного мозку (у віці 3 роки), виявлено підвищення МР-сигналу від головок хвостатих ядер та лушпини, з незначним зменшенням їх об'єму. У білій речовині лобних та тім'яних ділянок виявлено поширені ділянки гліозу, а також поодинокі фокуси гліозу субкортикально. Розширення передніх рогів бічних шлуночків. Виразене розширення субарахноїдальних просторів у середніх черепних ямках, розширення сільвієвих щілин на фоні гіпотрофії скроневи часток. Враховуючи підвищення сигналу у ділянці ніжок мозку, яке нагадувало симптом «великої панди», радіологи запідозрили нейродегенеративне захворювання (хвороба Вільсона?, хвороба Гентінгтона?) (рис. 2).

На момент госпіталізації в соматичному статусі виявлені ознаки білково-енергетичної недостатності II–III ст., шкірні покриви з гемангіомами в ділянці лівої верхньої повіки, бліді. Слизова зіву рожева. Високе готичне піднебіння. Тони серця звучні, ритмічні. Над легеньми пуерильне дихання, провідні хрипи. Живіт м'який, не болісний, доступний пальпації. Фізіологічні відправлення не порушені.

У неврологічному статусі – дитина в свідомості, плаче, не реагує на звернення, часто зригує, відмічається вимушена поза у формі опістотонусу з поворотом голови вліво. Голову не утримує, не перевертається. Окружність голови – 47 см, окружність грудної клітки – 45 см, ВТ – 2,5x2,5 см, не напружене, напруже-

AC C5DC	0	0.45	3.189
AC C5OH	0	0.85	0.181
AC C6	0	0.35	0.069
AC C6DC	0	0.85	0.069
AC C6OH	0	0.26	0.045
AC C8	0	0.45	0.076
AC C8.1	0	0.5	0.133
AC C8DC	0	0.4	0.046
OA SitAc	0.11	2	0.95
Ratio (C14+C14:1-C16:1):C0	0	0.04	0.003
Ratio C0:(C16+C18)	7.4	145	39.426
Ratio C14.1:C12.1	0	7	0.788
Ratio C14.1:C16	0	0.7	0.09
Ratio C14.1:C2	0	0.03	0.002
Ratio C3:C0	0	0.165	0.028
Ratio C3:C2	0	0.31	0.036
Ratio C3:Met	0	0.45	0.028
Ratio HADHA	0	0.03	0.001
Ratio MCAD	0	1.3	0.194
Ratio Phe-Tyr	0.25	6.5	0.603

Рис. 3. Результати ТМС дитини з ГА1. Підвищення концентрації глутарилкарнітину більше ніж у 7 разів

ність потиличних м'язів. Очні щілини симетричні, зіничні рефлекси ослаблені, симетричні. Верхні кінцівки у флексорному гіпертонусі (4 бали за шкалою Ашворта), нижні – в екстензорному гіпертонусі (понад 3 бали за шкалою Ашворта), глибокі сухожилкові рефлекси пожвавлені з розширенням рефлексогенних зон, D=S. Чутливість збережена.

За результатами обстеження: загальний аналіз крові – без патологічних змін, біохімічний аналіз крові – без патологічних змін; дитині проведено ТМС крові – виявлене підвищення концентрації глутарилкарнітину більше ніж у 7 разів, що може свідчити про ГА1.

За даними ЕЕГ моніторингу: виражені дифузні неспецифічні зміни біоелектричної активності головного мозку, уповільнення основної активності. Реакція на аферентні подразники знижена. Вогнищеві, епілептиформні зміни не виявлені.

Для оцінки специфічних змін головного мозку, зокрема, на наявність гіпоплазії лобних та скроневи долів, локалізацію вогнищ зміненого МР сигналу в головному мозку, дитина була консультована нейрорадіологами, які підтвердили спадкове нейрометаболічне дегенеративне захворювання з групи ацидемії.

Консультація медичного генетика: з огляду на дані клінічних проявів, МР-ознаки та дані ТМС, у дитини встановлено ГА1.

Дитині відразу призначено левокарнітин у дозі 100 мг/кг/добу, рибофлавін у дозі 100 мг/добу та рекомендовано лікувальну суміш. Найбільшою проблемою для батьків стала відсутність суміші на ринку України та її замовлення із закордону, що збільшувало її вартість. З початку лікування стан дитини стабілізувався, дитина почала їсти, менше зригувати, зменшилася сила і частота дистонічних атак. Сон залишався неспокійним.

Через місяць від початку лікування стан дитини ускладнився через розвиток вірусної інфекції, катаральних проявів із гіпертермією, приєднанням вторинної інфекції з розвитком двосторонньої пневмонії. На тлі даного ускладнення в дитини різко виникли набряки, діагностовано гіпопротеїнемію (рівень загального білку крові знизився до 39 г/л). Оскільки дитина отримувала низькобілкову лікувальну суміш, виникла необхідність парентерального введення розчину альбуміну для стабілізації рівня білку плазми. Стан дитини стабілізувався, але на тлі частих дистонічних атак приєднались міоклонічні пароксизми в кінцівках, був призначений антиепілептичний препарат (леветирацетам), а для зменшення м'язового тону — діазепіни.

Висновки

У наведеному вище клінічному випадку нас найбільше вражає той біль і страждання, яких зазнала родина нашого пацієнта з ГА1. Адже старшій дитині із захворюванням нервової системи після багатьох років поневірянь так і не встановлений вірний діагноз. Ми маємо справу саме з тим випадком, коли своєчасний діагноз є вирішальним для правильного лікування і подальшого генетичного консультування дитини. У випадку своєчасного встановлення діагнозу старшій дитині, можна було б значно поліпшити якість її життя, а також обстежити молодшого хлопчика на наявність ГА1 ще в пренатальному та ранньому неонатальному періоді. Слід акцентувати увагу на таких проблемах:

1. Низька доступність методу ТМС, що має вирішальне значення для діагностики ацидури. Діагностика проводиться у приватних лабораторіях та є достатньо дорогою. Необхідно зазначити, що батьки описаної родини від-

мовилися від проведення ТМС старшій дитині у зв'язку з нестачею коштів.

2. Відсутність неонатального скринінгу. У більшості країн ГА1 входить у неонатальний скринінг, а його проведення оцінено як високоекономічне.

3. Пренатальна або рання неонатальна діагностика має обов'язково проводитися у дітей з інтранатально виявленими методом УЗД макроцефалією, розширенням сільвиевої щілини та гіпоплазією лобно-скроневих доль шляхом ТМС амніотичної рідини або крові новонароджених.

3. У зв'язку з відсутністю на ринку України необхідних сумішей для замісного харчування дітей з ГА1 батьки змушені купувати суміш власним коштом, замовляючи її за кордоном.

У попередніх публікаціях ми неодноразово наголошували на необхідності широкої просвітницької діяльності серед фахівців педіатричного профілю щодо проблем орфанних захворювань. Більшість із цих захворювань у дітей перебігає під клінічними «масками» інших захворювань нервової системи, таких як церебральний параліч, епілепсії або розлади аутистичного спектра. Слід звертати увагу насамперед на тих дітей, у яких відмічається прогресування захворювання неврологічної патології або її атиповий перебіг. Клініцисти мають бути налаштовані на своєчасне виявлення орфанних захворювань, оскільки багато з цих захворювань потенційно корабельні, а ранній початок їх лікування може значно поліпшити стан хворих і попередити формування тяжких неврологічних ускладнень. Слід розробити алгоритми діагностики та лікування найбільш поширених курабельних орфанних захворювань у дітей (подібні алгоритми вже існують у деяких сусідніх країнах).

Автори заявляють про відсутність конфлікту інтересів.

ЛІТЕРАТУРА

- Aicardi J. (2009). Diseases of the nervous system in childhood. 3-rd edition. MacKeith Press: 298–300.
- Al-Darbashi OY, Kolker S et al. (2011). Diagnosis of glutaric aciduria type I by measuring 3-hydroxyglutaric acid in dried urine spots by liquid chromatography tandem mass spectrometry. J Inherit Metab Dis. 34 (1): 173–80.
- Bjugstad KB, Goodman SL et al. (2000). Age at symptom onset predicts severity of motor impairment and clinical outcome of glutaric aciduria type I. J Pediatr. 137: 681–6.
- Boy N, Heringer J et al. (2015). A cross-sectional controlled developmental study of neuropsychological functions in patients with glutaric aciduria type I. Orphanet J Rare Dis. 10 (1): 163.
- Boy N, Muhlhausen C et al. (2017). Proposed recommendations for diagnosis and managing individuals with glutaric aciduria type I: second revision. J Inherit Metab Dis. 40 (1): 75–101.
- Braissant O, Jafari P et al. (2017). Immunolocalization of glutaryl-CoA dehydrogenase (GCDH) in adult and embryonic rat brain and peripheral tissues. Neuroscience. 343: 355–63.
- Cerisola A, Campistol J et al. (2009). Seizures versus dystonia in encephalopathic crisis of glutaric aciduria type I. Pediatr Neurol. 40 (6): 426–31.
- Chalmers RA, Bain MD et al. (2006). Riboflavin-responsive glutaryl-CoA dehydrogenase deficiency. Mol Genet Metab. 88: 29–37.
- Fu Z, Wang M et al. (2004). Crystal structures of human glytaryl-CoA dehydrogenase with and without an alternate substrate: structural

- bases of dehydrogenation and decarboxylation reactions. *Biochemistry*. 43 (30): 9674–84.
10. Funk CB, Prasad AN et al. (2005). Neuropathological, biochemical and molecular findings in glutaric academia type I cohort. *Brain J Neurol*. 128: 711–722.
 11. Gallagher RC, Cowan TM et al. (2005). Glutaryl-CoA dehydrogenase deficiency and newborn screening: Retrospective analysis of a low excretor provides further evidence that some cases may be missed. *Mol Genet Metab*. 86 (3): 417–20.
 12. Gitiiaux C, Rose E et al. (2008). Spectrum of movement disorders associated with glutaric aciduria type I: A study of 16 patients. *Mov Disord*. 23 (16): 2392–7.
 13. Goodman SI et al. (1975). Glutaric aciduria: a new disorder of amino acid metabolism. *Biochem Med*. 12: 12–21.
 14. Greenberg CR, Duncan AM et al. (1994). Assignment of human glutaryl-CoA dehydrogenase gene (GCDH) to the short arm of chromosome 19(19p13.2) by in situ hybridization and somatic cell hybrid analysis. *Genomics*. 21: 289–90.
 15. Harting I, Boy N et al. (2015). H-HRS in glutaric aciduria type 1: impact of biochemical phenotype and age on the cerebral accumulation of neurotoxic metabolites. *J Inherit Metab Dis*. 38 (5): 829–38.
 16. Harting I, Neumaier-Probst E et al. (2009). Dynamic changes of striatal and extrastriatal abnormalities in glutaric aciduria type I. *Brain*. 132 (7): 1764–82.
 17. Heringer J, Boy SP et al. (2010). Use of guidelines improves the neurological outcome in glutaric aciduria type I. *Ann Neurol*. 68 (5): 743–52.
 18. Herscovitz M, Goldsher D et al. (2013). Subependymal mass lesions and peripheral polyneuropathy in adult-onset glutaric aciduria type I. *Neurology*. 81 (9): 849–50.
 19. Kolker S, Christensen E et al. (2007). Guideline for the diagnosis and management of glutaryl-CoA dehydrogenase deficiency (glutaric aciduria type I). *J Inherit Metab Dis*. 30 (1): 5–12.
 20. Kolker S, Garbade SF et al. (2006). Natural history, outcome and treatment efficacy in children and adults with glutaryl-CoA dehydrogenase deficiency. *Pediatr Res*. 59 (6): 840–7.
 21. Kolker S, Koeller DM et al. (2004). Pathomechanisms of neurodegeneration in glutaryl-CoA dehydrogenase deficiency. *Ann Neurol*. 55 (1): 7–12.
 22. Kolker S, Valayannopoulos V et al. (2015, Nov). The phenotypic spectrum of organic acidurias and urea cycle disorders. Part 2. The evolving clinical phenotype. *J Inher Metab Dis*. 38(6): 1059–74.
 23. Kulkens S, Harting L et al. (2005). Late-onset neurologic disease in glutaryl-CoA dehydrogenase deficiency. *Neurology*. 64: 2142–4.
 24. Kyllerman M, Skjeldal O et al. (2004). Long-term follow up, neurological outcome and survival rate in 28 Nordic patients with glutaric aciduria type I. *Eur J Pediatr Neurol*. 8 (3): 121–9.
 25. Lin SK et al. (2005). Novel mutations and prenatal sonographic findings of glutaric aciduria (type I) in two Taiwanese families. *Prenat Diagn*. 2005. 22 (8): 725–9.
 26. Linder M, Kolker S et al. (2004). Neonatal screening for glutaryl-CoA dehydrogenase deficiency. *J. Inherit. Metab. Dis*. 27, 851–859.
 27. McClland VM, Bakalinova DB et al. (2009). Glutaric aciduria type I presenting with epilepsy. *Dev Med Child*. 30 (5): 231–39.
 28. Pfeil J, Listl S et al. (2013). Newborn screening by tandem mass spectrometry for glutaric aciduria type I: a cost-effectiveness analysis. *Orphanet J Rare Dis*. 8 (1): 167.
 29. Rare Diseases UK. Key Statistics from the RDUK Report 'Experiences of Rare Diseases: An Insight from Patients and Families'. Available at: <http://raredisease.org.uk/index.htm>.
 30. Sauer SW, Opp S et al. (2011). Therapeutic modulation of cerebral L-lysine metabolism in a mouse model for glutaric aciduria type I. *Brain*. 34: 157–70.
 31. Strauss KA, Puffenberger C et al. (2003). Type I glutaric aciduria, part I: natural history of 77 patients. *Am J Med Genet*. 121: 38–52.
 32. Tortorelli S, Hahn SH et al. (2005). The urinary excretion of glutarylcarnitine is an informative tool in the biochemical diagnosis of glutaric aciduria type I. *Mol Genet Metab*. 84: 137–43.
 33. Twomey EL et al. (2003, Dec.). Neuroimaging findings in glutaric aciduria type I. *Pediatr Radiol*. 33 (12): 823–30.
 34. Vester ME, Bilo RA et al. (2015). Subdural hematomas: glutaric aciduria type I or abusive head trauma? A systematic review. *Forensic Sci Med Pathol*. 11 (3): 405–15.
 35. Zielonka M, Braun K et al. (2015). Severe acute subdural hemorrhage in patient with glutaric aciduria type I after minor head trauma: a case report. *J Child Neurol*. 30 (8): 1065–9.
 36. Zinnati WJ, Lazovic J et al. (2007). Mechanism of age-dependent susceptibility and novel treatment strategy in glutaric aciduria type I. *J Clin Invest*. 117 (11): 3258–70.
 37. Zschocke J, Quak E et al. (2000). Mutation analysis in glutaric aciduria type I. *J Med Genet*. 37: 177–81.

Сведения об авторах:

Кирилова Людмила Григорьевна — д.мед.н., научный руководитель отделения психоневрологии для детей первых трех лет с перинатальными поражениями нервной системы ГУ «ИПАГ НАМН Украины». Адрес: г. Киев, ул. П. Майбороды, 8; тел. (044) 483-62-24.

Юзва Александр Александрович — н.с. отделения психоневрологии для детей первых трех лет с перинатальными поражениями нервной системы ГУ «ИПАГ НАМН Украины». Адрес: г. Киев, ул. П. Майбороды, 8.

Мирошников Александр Александрович — н.с. отделения психоневрологии для детей первых трех лет с перинатальными поражениями нервной системы ГУ «ИПАГ НАМН Украины». Адрес: г. Киев, ул. П. Майбороды, 8.

Михайлец Л.П. — ГУ «ИПАГ НАМН Украины». Адрес: г. Киев, ул. П. Майбороды, 8.

Статья поступила в редакцию 23.09.2017 г.