

УДК 618.15-07:618.2/3

Л.Є. Туманова, О.В. Коломієць, О.В. Мілевський
Сучасна діагностика захворювань піхви у вагітних

ДУ «Інститут педіатрії, акушерства і гінекології НАМН України», м. Київ

PERINATOLOGIYA I PEDIATRIYA. 2016.3(67):38-42; doi 10.15574/PP.2016.67.38

У статті викладено основні патологічні стани піхви, які зустрічаються у вагітних. Наведено розроблені в ДУ «Інститут педіатрії, акушерства і гінекології НАМН України» алгоритм обстеження, нову клінічну класифікацію захворювань піхви та протокол вагіноскопії.

Ключові слова: вагітність, захворювання піхви, вагіноскопія.

Актуальність вивчення патології піхви у вагітних обумовлена не тільки високою частотою, розвитком її в жінок соціально активного віку та можливістю акушерських і перинатальних ускладнень, але й недостатньою ефективною існуючих методів діагностики та лікування.

Анатомічні особливості піхви при вагітності

Піхва — це еластично-м'язове трубчасте утворення, що відноситься до внутрішніх статевих жіночих органів. Товщина її стінок становить від 3 до 4 мм, а довжина — від 7 до 12 см. Виділяють передню, задню і дві бічні стінки піхви. Вони складаються з декількох шарів: внутрішній шар представлений слизовою оболонкою, що утворює численні складки, середній шар утворений гладкими м'язами. Більшість м'язових пучків орієнтована подовжно, але є і пучки з циркулярним розташуванням. У нижньому відділі піхви м'язові пучки щільно переплітаються з м'язами промежини, а згори переходять безпосередньо в маткову мускулатуру. Зовнішній (адвентиційний) шар складається з волокон сполучної тканини [1].

При вагітності в організмі жінки відбувається гормональна перебудова, що приводить до змін із боку сполучної та м'язової тканин піхви. Кровопостачання стінок піхви збільшується, унаслідок чого вони набувають синюватого (ціанотичного) відтінку. Епітелій піхви при вагітності товщає, а також посилюються процеси його злущування. Це сприяє збільшенню кількості виділень із піхви. Зміни в піхві при вагітності призводять до зміни її мікробної флори [3].

Клінічна картина основних захворювань піхви у вагітних

Серед гінекологічної патології у вагітних перше місце за частотою посідають запальні захворювання піхви (кольпіти) і шийки матки [2].

Збудниками кольпіту (вагініту) можуть бути бактеріальна (неспецифічна) флора (стафілокок, стрептокок, вульгарний протей, синьогнійна паличка та ін.), трихомонади, гриби роду кандиди, хламідії, коринєбактерії, гемофільна вагінальна паличка (гарднерела), гонокок, вірус папіломи людини, вірус простого герпесу 2-го типу та ін. [4].

Збудники запальних захворювань проникають в організм зі шкірних покривів промежини, зовнішніх статевих органів, анальної області (при порушеннях правил гігієни), а також заносяться статевим шляхом. Розвитку кольпіту сприяють ендокринні порушення, ожиріння, захворювання внутрішніх органів, опущення стінок піхви [9].

Слизова оболонка піхви вагітних недостатньо стійка до інфекції у зв'язку з її гіперемією, розрихленням, зниженням процесу ороговіння поверхневих клітин та іншими змінами, властивими вагітності. Тому обсіменіння патогенною мікрофлорою призводить до розвитку кольпіту і цервіциту у вагітних частіше, ніж у невагітних. Зокрема, у вагітних може виникнути кольпіт гонорейної і хламідійної етіології, що зазвичай не спостерігається у невагіт-

них у зв'язку з резистентністю зроговілого плоского багатошарового епітелію піхви до вказаних збудників [8].

Розрізняють *гострий, хронічний і латентний кольпіти*. Гостра стадія характеризується ознаками, загальними для кольпітів, викликаних різними збудниками. Вони добре відомі лікарям жіночих консультацій: скарги на біль, печію в області піхви і зовнішніх статевих органах, сильні виділення водянистого або гнійного характеру. Об'єктивно виявляються: гіперемія та набряклість слизової оболонки, її кровоточивість при подразненні, серозні або гнійні виділення; на слизовій оболонці можлива десквамація покривного епітелію в області припіднятих ділянок сосочкового шару та ін. У хронічній стадії ці ознаки виражені менше, гіперемія і набряклість можуть бути відсутніми. Патологічні виділення тривають; нерідко вони є основною скаргою вагітних [7].

Про латентну форму говорять у тому випадку, якщо за наявності збудника і об'єктивних ознак запальної реакції у вагітної жінки відсутні скарги.

У вагітних зустрічаються також *фонові і передракові захворювання піхви*, що супроводжуються зміною структури епітелію. До них належать: лейкоплакія і еритроплакія піхви, в основі яких лежить зроговіння вагінального епітелію та стоншування його поверхневих шарів. Єдиним проявом цих станів може слугувати свербіж (при цьому виключається його запальна етіологія). Подібні хвороби піхви найчастіше виявляються при гінекологічному огляді, оскільки уражені ділянки добре візуалізуються. Морфологічно ці стани описують, як дисплазії піхви різного ступеня тяжкості [5].

Патогномонічної макроскопічної картини дисплазії не існує: вона може розвиватися як у ділянках еритроплакії, лейкоплакії, так і на фоні візуально незміненої слизової оболонки піхви. Дисплазії можуть діагностуватися в епітелії, що покриває конділоми піхви, а також у невидимих неозброєним оком плоских папіломах, які виявляються при вагіноскопії. Характерне багатофокусне ураження переважно верхніх відділів піхви [6].

До *захворювань, асоційованих вірусом папіломи людини (ВПЛ)*, належать папіломовірусна інфекція (гострокінцеві конділоми, папіломи), а також вищезгадані дисплазії, які залежно від вираженості патологічних змін у багатошаровому епітелію поділяються на легку, помірну і тяжку форму (I, II і III ступені). У літературі фігурує термін VaIN 1, 2 і 3 — вагінальна інтраепітеліальна неоплазія. VaIN 3 об'єднує тяжку дисплазію і внутрішньоepітеліальний рак піхви [2].

Діагностика дисплазії піхви складна, якщо немає клінічних проявів папіломовірусної інфекції. Цитологічний метод діагностики дисплазії піхви менш інформативний порівняно з вагіноскопією, оскільки дисплазія розвивається в більш зрілому багатошаровому плоскому епітелії піхви. За даними Jha (2002), ефективність вагіноскопічного дослідження вища, ніж цитологічного, у 2 рази для діагностики дисплазії піхви [3].

Neilman (2004) вважає, що основною причиною розвитку первинного раку піхви у жінок молодого віку можуть бути папіломовірусна і герпесвірусна інфекція, що викликає багатофокусне ураження слизової верхніх відділів піхви і шийки матки. За даними Kouyatsu (2003), у хворих на рак піхви визначаються як віруси папіломи людини високого онкогенного ризику, більш характерні для раку шийки матки, так і мутації гена p53, які частіше діагностуються при раці вульви. Найбільшу інформативну цінність має вагіноскопія і морфологічне дослідження прицільної біопсії піхви [4].

З доброякісних пухлин піхви переважно зустрічаються *фіброми і кісти*.

Основними симптомами фібром є тягнучі болі в області промежини і у піхві. Біль може посилюватися при статевому контакті або при гінекологічному огляді.

Кіста піхви розглядається як варіант ретенційного пухлиноподібного утворення піхвової стінки, нездатного до проліферативного росту. Розміри кісти становлять від 1 до 10 см. Кіста піхви збільшується в розмірах, за рахунок накопичення рідини. У 99% випадків кісти бувають вродженими. Кісти мають: то круглу, то овоїдну форму, м'якотугоеластичну консистенцію. Вмістом кісти є прозорий серозний або слизовий секрет. При запаленні колір змінюється на жовтий або темно-коричневий [9].

Найчастіше жінка може відчувати неприємні відчуття, болючість при статевому акті, наявність стороннього тіла в області промежини при ходьбі, порушення сечовипускання, що може вказувати на збільшення розміру кісти. Підвищення температури, гнійні виділення, різке погіршення самопочуття — ознаки запального процесу кісти.

Кісти піхви бувають: вродженими, набутими (травматичними), імплантаційними, ретенційними [8].

Кіста бартолінової залози виникає через закупорку або стеноз вивідного протока залози, унаслідок чого порушується відтік секрету. Кіста виникає у результаті хронічного запального процесу залози, зокрема її протоків, що спостерігається при інфекціях статевих шляхів або недотриманні гігієни.

Досить часто при вагітності зустрічається *варикозне розширення вен піхви*, що з'являється внаслідок несприятливих факторів, які впливають на венозний кровотік в органах малого тазу. До останніх належать: умови праці вагітної (тяжка фізична праця, що супроводжується тривалим стоянням або сидінням); вік майбутньої мами; кількість попередніх пологів і вагітностей.

Також слід згадати про *вроджені аномалії розвитку піхви* — подвоєння, повну і неповну перетинки, які іноді представляють серйозну перешкоду для пологів.

Дуже рідко, але зустрічається *ендометріоз піхви*. Під час вагітності це захворювання перебуває у фазі ремісії [3].

Для детального огляду піхви ми у своїй практиці використовуємо *вагіноскопію*. У дитячій гінекології — це метод обстеження спеціальним оглядовим інструментом з метою діагностики анатомічних аномалій та ушкоджень стінок піхви. У дорослих жінок вагіноскопію проводять за допомогою кольпоскопу. Врешті-решт терміни «кольпоскопія» (від грецького *kolpos* — піхва, *skopeo* — спостерігати, досліджувати) та «вагіноскопія» — синоніми. Але термін «кольпоскопія» частіше застосовують щодо шийки матки, а «вагіноскопія» — для піхви.

Основні ураження піхви візуалізуються також на шийці матки, однак у будові піхви є ряд особливостей, які потрібно знати і враховувати при вагіноскопії. Сполучна тканина піхви більш рихла і васкуляризована порівняно з шийкою матки; тут відсутня зона трансфор-

мації на епітелії. Через характер сполучної тканини ураження інколи здаються серйозніші, ніж потім виявляється при гістологічному дослідженні. Найчастіше спостерігаються: екзофітні ураження, викликані ВПЛ; кісти, кератоз.

Важливо знати, що більшість випадків VaIN виявляють у верхній третині піхви, при цьому на середню і нижню частини приходиться тільки 10% уражень.

У нашому інституті ми дотримуємось *клінічної класифікації захворювань піхви*:

I. Запальні захворювання піхви (бактеріальний, грибкової, вірусної (крім ВПЛ) етіології):

- 1) Вагініт (кольпіт): гострий, хронічний, латентний.
- 2) Вульвовагініт.
- 3) Вагіноз.

II. ВПЛ-асоційовані захворювання піхви:

- 1) Гострокінцеві кондиломи.
- 2) Вагінальна інтраепітеліальна неоплазія: I, II, III ступенів тяжкості (до III ступеня входить і внутрішньоepітеліальний рак піхви).
- 3) Рак піхви.

III. Доброякісні новоутворення піхви:

- 1) Кісти піхви (вроджені, набути, імплантаційні, ретенційні).
- 2) Фіброми.
- 3) Поліп (у тому числі грануляційний в області куцки піхви після екстирпації матки).

IV. Ендометріоз піхви.

V. Аномалії розвитку піхви (перегородка, подвоєння тощо)

VI. Травми піхви: ерозія, розрив; посттравматичний стеноз, рубцева деформація.

VII. Ятрогенні фістули: міхурово-вагінальні, кишково-вагінальні.

VIII. Варикозне розширення вен піхви.

IX. Проплап передньої, задньої стінки піхви.

До комплексу діагностичних заходів при виявленні патології піхви у вагітних ДУ «Інститут педіатрії, акушерства і гінекології НАМН України» (ДУ «ІПАГ НАМН України») входять:

- збір скарг, анамнезу; огляд у дзеркалах;
- бактеріоскопічне дослідження мазків із піхви для виявлення специфічної і неспецифічної інфекції;
- бактеріологічне дослідження мазків із піхви з визначенням чутливості до антибіотиків;
- цитологічне дослідження мазків (на склі і рідинне);
- кольпоцитологічне дослідження;
- розширена вагіноскопія;
- морфологічне дослідження біопсії піхви (тільки при підозрі на рак у вагітних);
- дослідження зіскрібка піхви методом полімеразної ланцюгової реакції (ПЛР) для генотипування ДНК ВПЛ високого і низького канцерогенних ризиків;
- дослідження зіскрібка піхви методом ПЛР на хламідіоз;
- бактеріальний посів виділень із піхви на *Mycoplasma hominis*, *Ureaplasma spp.* з антибіотикограмою (IST);
- ультразвукове дослідження органів малого тазу (важливо при диференціальній діагностиці кіст і фібром піхви).

На основі двох класифікацій: Міжнародної класифікації кольпоскопічних термінів стосовно піхви (Ріо-де-Жанейро, 2011) та клінічної класифікації, якою користуємося в ДУ «ІПАГ НАМН України» ми розробили дуже зручний бланк вагіноскопії, що після заповнення вклеюється в амбулаторну чи стаціонарну карту. Наводимо бланк даного протоколу та зразок його заповнення.

ДУ «Інститут педіатрії, акушерства і гінекології НАМН України»

Відділення «Профілактики та лікування гостро-запальних захворювань в акушерстві»

ПРОТОКОЛ ВАГІНОСКОПІЇ

Дата прийому 30.08.16 Ост.менстр. 27.11.15

П.І.н.Б. пацієнтки КОСТЕНКО НАДІА ОЛЕГІВНА Вік 24

П.І.н.Б. лікаря ІВАНОВА ОЛЕГ ІВАНОВИЧ

Вагітності 2 Пологи - Анамнез патології піхви -

Метод попереднього лікування -

Результати попереднього обстеження:

мПІСШ ПЛР ВПЛ ВКР мПІР ВПЛ НКР носій ВІІІ ВРА

ПАП-тест (рідня, на склі) ПІД біопсії

Покази для дослідження:

патологічні зміни раніше виявлені вагіноскопичні зміни

візуальні зміни ПІВІ носії

контроль ефективності лікування скринінг

Загальна оцінка:

Адекватна вагіноскопія Пропле: передньої, задньої стінки піхви

Неадекватна вагіноскопія Вроджені аномалії (перетника, подвоєння)

Причини затрудненого огляду:

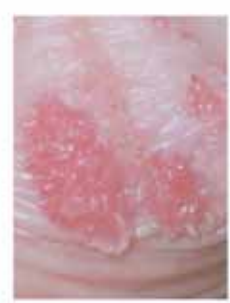запалення кровотеча стеноз, рубцева деформація

Нормальні (доброякісні) вагіноскопичні зміни:

Організаційний епітеліальний епітелій:

зрілий атрофічний

	Верхня 1/3 піхви			Нижня 2/3 піхви		
	Передня стінка	Задня стінка	Латеральна (права/ліва)	Передня стінка	Задня стінка	Латеральна (права/ліва)
Ступінь 1						
Тонкий ацидофільний епітелій						
Нижня мозаїка						
Нижня пунктація						
Ступінь 2						
Щільний ацидофільний епітелій						
Грубя мозаїка						
Грубя пунктація						
Підозра на інвазію:						
<input type="checkbox"/> Атипові судини						
Додаткові ознаки:						
<input type="checkbox"/> крижкі судини						
<input type="checkbox"/> нерівна поверхня						
<input type="checkbox"/> секційне розростання						
<input type="checkbox"/> некроз						
<input type="checkbox"/> виразка (некротична)						
<input type="checkbox"/> пухлина/макроскопічне новоутворення						
Неспецифічні зміни:						
Циліндричний епітелій (аденоз)						
Лейкоплакія						
Тест Шиллера:						
<input type="checkbox"/> забарлюється Люголем						
<input checked="" type="checkbox"/> не забарлюється						
Рішні результати:						
<input type="checkbox"/> ерозія (посттравматична)						
<input type="checkbox"/> Ендометріоз						
<input checked="" type="checkbox"/> Конділоми						
<input type="checkbox"/> Кіста						
<input type="checkbox"/> Фіброма						
<input type="checkbox"/> Поліп						
<input type="checkbox"/> Вагініт						
<input type="checkbox"/> Вроджена зона трансформації						
<input type="checkbox"/> Варикозне розширення вен піхви						
Вагіноскопичний висновок:						
1. Нормальна вагіноскопія						
2. Рішні результати						
3. Аномальна вагіноскопія: 1 ступ.						
4. Аномальна вагіноскопія: 2 ступ.						
5. Аномальна вагіноскопія: неспецифічна						
6. Аномальна вагіноскопія: підозра на інвазію						
Проведено взяття матеріалу для дослідження:						
<input type="checkbox"/> Бактеріоскоп. <input checked="" type="checkbox"/> Онкоцитолог. (ПАП-тест) <input type="checkbox"/> ПЛР ВПЛ ВКР <input type="checkbox"/> ПЛР ВПЛ НКР <input type="checkbox"/> Бактеріолог.						
<input type="checkbox"/> Біопсія піхви						



Діагноз клінічний: Гостро-запальні конділоми піхви в 4/3 піхви на задній стінці. Тонкий шари епітелію в 4/3 на задній стінці. Вагінітист 2, 39 тижня.

Результати:

1) Контрольна кольпо-вагіноскопія після лікування.

Лікар ІВАНОВА О.І.

ДУ «Інститут педіатрії, акушерства і гінекології НАМН України»
Відділення «Профілактики та лікування гнійно-запальних захворювань в акушерстві»

ПРОТОКОЛ ВАГІНОСКОПІЇ

Дата прийому _____ Ост. менстру. _____
П.І.п.Б. пацієнтки _____ Вік _____
П.І.п.Б. лікаря _____

Вагітності _____ Пологи _____ Анамнез патології піхви _____

Метод попереднього лікування _____

Результати попереднього обстеження:

- ІПСШ _____ ПЛР ВПЛ ВКР _____ ПЛР ВПЛ НКР _____
 ПАП-тест (рідин., на склі) _____ ПГД біопсії _____

Показання для дослідження:

- цитологічні зміни _____ раніше виявлені вагіноскопичні зміни
 візуальні зміни _____ ПВЛ носій
 контроль ефективності лікування _____ скринінг

Загальна оцінка:

- Адекватна вагіноскопія Пропалс: передньої, задньої стінки піхви
 Неадекватна вагіноскопія Вроджені аномалії(перетинка, подвоєння)

Причина затрудненого огляду:

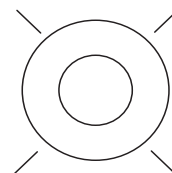
- запалення кровотеча стеноз, рубцева деформація

Нормальні (доброякісні) вагіноскопичні зміни:

Оригінальний сквамозний епітелій:

- зрілий атрофічний

Аномальні (передракові) вагіноскопичні зміни						
	Верхня 1/3 піхви			Нижня 2/3 піхви		
	передня стінка	задня стінка	латеральна (права/ліва)	передня стінка	задня стінка	латеральна (права/ліва)
Ступінь 1						
Тонкий ацетобілий епітелій						
Ніжна мозаїка						
Ніжна пунктація						
Ступінь 2						
Щільний ацетобілий епітелій						
Груба мозаїка						
Груба пунктація						
Підозра на інвазію:						
<input type="checkbox"/> Атипові судини						
Додаткові ознаки:						
<input type="checkbox"/> крижкі судини						
<input type="checkbox"/> нерівна поверхня						
<input type="checkbox"/> екзофітне розростання						
<input type="checkbox"/> некроз						
<input type="checkbox"/> виразка (некротична)						
<input type="checkbox"/> пухлина/макроскопічне новоутворення						
Неспецифічні зміни:						
Циліндричний епітелій (аденоз)						
Лейкоплакія						
Тест Шиллера:						
<input type="checkbox"/> забарвлюється Люголем						
<input type="checkbox"/> не забарвлюється						
Різні результати:						
<input type="checkbox"/> Ерозія (посттравматична)						
<input type="checkbox"/> Ендометріоз						
<input type="checkbox"/> Конділоми						
<input type="checkbox"/> Кіста						
<input type="checkbox"/> Фіброма						
<input type="checkbox"/> Поліп						
<input type="checkbox"/> Вагініт						
<input type="checkbox"/> Вроджена зона трансформації						
<input type="checkbox"/> Варикозне розширення вен піхви						
Вагіноскопичний висновок:						
1. Нормальна вагіноскопія.						
2. Різні результати.						
3. Аномальна вагіноскопія: 1-й ступ.						
4. Аномальна вагіноскопія: 2-й ступ.						
5. Аномальна вагіноскопія: неспецифічна.						
6. Аномальна вагіноскопія: підозра на інвазію						
Проведено взяття матеріалу для дослідження:						
<input type="checkbox"/> Бактеріоскоп. <input type="checkbox"/> Онкоцитолог. (ПАП-тест) <input type="checkbox"/> ПЛР ВПЛ ВКР <input type="checkbox"/> ПЛР ВПЛ НКР <input type="checkbox"/> Бактеріолог.						
<input type="checkbox"/> Біопсія піхви						



Діагноз клінічний:

Рекомендовано:

Лікар _____

Сподіваємось, що рекомендовані нашим інститутом класифікація, алгоритм обстеження та протокол вагіноскопії допоможуть практичним лікарям проводити діаг-

ностику захворювань піхви у вагітних на більш сучасному рівні, уніфікувати свої медичні висновки, попередити можливі акушерські ускладнення.

ЛІТЕРАТУРА

1. Баггіш М. Кольпоскопія: атлас-довідник / Майкл Баггіш. — Москва: Практика, 2008. — С. 117—170.
2. Краснопольский В.И. Патология шейки матки и влагалища / В.И. Краснопольский. — Москва, 1997.
3. Основы кольпоскопической диагностики: учебное пособие / С.И. Роговская, Т.Ф. Татарчук, Н.М. Подзолкова [и др.]. — Москва-Киев, 2012. — 64 с.
4. Подзолкова Н.М. Кольпоскопия при беременности: учебное пособие / Н.М. Подзолкова, Т.И. Никитина, М.М. Дамиров. — Москва, 2010.
5. Access mode: <http://womanadvice.ru/bolezni-vlagalishcha#ixzz4HVz3bv1s>.
6. Access mode: <http://www.neboleem.net/vlagalishhe.php>.
7. Access mode: <http://ymadam.net/deti/beremennost/vlagalishche-pri-beremennosti-izmeneniya-zabolevaniya.php>.
8. Ferris D.G. Colposcopy quality control by remote review of digitized colposcopic images / Daron G. Ferris, Mark S. Litaker // Am. J. of Obstet. and Gynec. — 2004. — Vol. 191, № 6. — P. 1934—1941.
9. Landers D.V. Predictive value of the clinical diagnosis of lower genital tract infection in women / Danial V. Landers, Harold C. Wiesenfeld, R. PhillipHeine // Am. J. of Obstet. and Gynec. — 2004. — Vol. 190, № 4. — P. 1004—1010.

Современная диагностика заболеваний влагалища у беременных

Л.Е. Туманова, Е.В. Коломиец, А.В. Милевский

ГУ «Институт педиатрии, акушерства и гинекологии НАМН Украины», г. Киев

В статье изложены основные патологические состояния влагалища, которые встречаются у беременных. Представлены разработанные в ГУ «Институт педиатрии, акушерства и гинекологии НАМН Украины» алгоритм обследования, новая клиническая классификация заболеваний влагалища и протокол вагиноскопии.

Ключевые слова: беременность, заболевания влагалища, вагиноскопия.

Current diagnosis of vaginal diseases in pregnant women

L.E. Tumanova, E.V. Kolomiets, A.V. Milievskiy

SI «Institute of Pediatrics, Obstetrics and Gynecology of NAMS of Ukraine», Kyiv

The article outlines the basic pathological condition of the vagina, which are found in pregnant women. Presented developed in SI «Institute of pediatrics, obstetrics and gynecology NAMS of Ukraine»: survey algorithm, a new clinical classification of vaginal diseases and vaginoscopy protocol.

Key words: pregnancy, vaginal diseases, vaginoscopy.

Сведения об авторах:

Туманова Лариса Евгеньевна — д.мед.н., проф., зав. отделением профилактики и лечения гнойно-воспалительных заболеваний в акушерстве ГУ «ИПАГ НАМН Украины». Адрес: г. Киев, ул. П. Майбороды, 8.

Коломиец Елена Владимировна — к.мед.н., ст.н.с. отделения профилактики и лечения гнойно-воспалительных заболеваний в акушерстве ГУ «ИПАГ НАМН Украины». Адрес: г. Киев, ул. П. Майбороды, 8.

Милевский Александр Валериевич — к.мед.н., ст.н.с. отделения профилактики и лечения гнойно-воспалительных заболеваний в акушерстве ГУ «ИПАГ НАМН Украины». Адрес: г. Киев, ул. П. Майбороды, 8.

Статья поступила в редакцию 30.08.2016 г.