

УДК 616.33-089:616-053.1+616-053.31-073.4-8

**О.К. Слепов¹, І.Ю. Гордієнко¹, В.Л. Весельський², О.М. Тарапурова¹,
Г.О. Гребініченко¹, В.П. Сорока¹, О.П. Пономаренко¹, А.В. Величко¹**

Перинатальна діагностика гастрошизису у плодів та новонароджених дітей

¹ДУ «Інститут педіатрії, акушерства і гінекології НАМН України», м. Київ, Україна
²Національна академія медичних наук України, м. Київ, Україна

PERINATOLOGIYA I PEDIATRIYA.2016.1(65):73-80;doi 10.15574/PP.2016.65.73

Мета — розробити і удосконалити характер та об'єм пренатальної і ранньої постнатальної діагностики гастрошизису у плодів і новонароджених дітей.**Пацієнти та методи.** В ДУ «Інститут педіатрії, акушерства і гінекології НАМН України» за 2006–2015 рр. пренатально обстежено 43 плоди з гастрошизисом. Під час пренатального обстеження плода з гастрошизисом, крім спеціалістів УЗД, обов'язково був присутній дитячий хірург.**Результати.** У 100% оперованих новонароджених дітей з гастрошизисом діагноз установлено пренатально. Частота ранньої пренатальної діагностики гастрошизису (до 22 тижнів гестації) — 43,6%, що потребує подальшого удосконалення.**Висновки.** Основними критеріями пренатальної діагностики гастрошизису в плода є: локалізація і величина наскрізного дефекту передньої черевної стінки, характер евентрованих органів, їх стан та об'єм; об'єм черевної порожнини і ступінь вісцераабдомінальної диспропорції; виявлення асоційованих вад розвитку та захворювань; кількість навколоплідних вод; цитогенетичне дослідження з визначенням каріотипу плода. Алгоритм постнатальної діагностики гастрошизису та асоційованих вад розвитку і захворювань у новонароджених включає: УЗД органів черевної порожнини і заочеревинного простору; ехокардіографію і нейросонографію; оглядову рентгенографію органів грудної клітки і черевної порожнини, пасаж контрасту по шлунково-кишковому тракту, триграфію — при підозрі на кишкову непрохідність; консультацію невролога, а за необхідності — й інших спеціалістів.**Ключові слова:** новонароджені діти, гастрошизис, пренатальна діагностика, постнатальна діагностика.

Вступ

Гастрошизис (ГШ) — одна з найтяжчих вад у новонароджених, яка характеризується природженою евентрацією органів черевної порожнини за межі передньої черевної стінки (ПЧС) в амніотичну рідину через наскрізний дефект ПЧС. Дефект прилягає до нормальної, незміненої пуповини, як правило, справа від пупка, пупкове кільце розщеплене, евентровані органи не прикриті ембріональними оболонками або їх залишками [3, 7, 13, 28]. Частота ГШ на сьогодні досить висока і становить 0,31–4,72 випадку на 10 000 новонароджених та має тенденцію до зростання в усьому світі [15, 18, 29].

Смертність при ГШ залишається високою і коливається в широких межах від 4% до 100% залежно від регіону [1, 2, 5, 13, 14, 23, 28]. Мертвонароджуваність при ГШ сягає 10% [13]. Загибель плода частіше відбувається наприкінці третього триместру вагітності [25] і може бути обумовлена внутрішньоутробним заворотом середньої кишки, гострим порушенням пуповинного кровообігу через компресію евентрованим кишечником, загальною цитокін-опосередкованою запальною реакцією, патологією об'єму амніотичної рідини (50% мертвонароджених пов'язано з маловоддям, 16,7% — з багатоводдям) [9, 16, 23].

Раннє пренатальне виявлення вад розвитку в плода, у тому числі ГШ, є одним із пріоритетних завдань перинатології [4]. За останні кілька десятиліть перинатальна діагностика ГШ значно поліпшилася, введені відповідні перинатальні консультування [11, 18]. Дослідження, проведені за останні 5 років, засвідчили, що ГШ пренатально виявляється у 79–97% випадків [18, 24]. У країнах Африканського континенту, натомість, ГШ пренатально діагностується лише в 10–12% випадках серед усіх новонароджених із цією вадою, а серед пренатально обстежених матерів за допомогою ультразвукового дослідження (УЗД) діагноз ГШ установлюється лише в 50% випадків [28].

Переважає більшість дослідників вважає, що пренатальна діагностика дає змогу вчасно виявити ваду, допологів направити жінку до перинатального центру, бажано сумісно з відділенням дитячої хірургії залучити багатопрофільну групу спеціалістів: акушерів-гінекологів, генетиків,

неонатологів і дитячих хірургів — для визначення тактики ведення вагітності, терміну та способу родорозрішення та ранньої корекції аномалії, яка явно впливає на виживання новонароджених із ГШ [11, 28].

Ембріогенез ГШ формується на ранніх термінах гестації: між 3 і 5-м тижнем внутрішньоутробного розвитку [27].

Більшість випадків ГШ на сьогодні діагностується при планових пренатальних УЗД. Причому за допомогою сучасних високочутливих апаратів УЗД можна виявити ГШ вже на 10-му тижні гестації [20]. Проте для кращої достовірності остаточний діагноз ГШ має бути відкладений до 14-го тижня гестації, тому що фізіологічна вентральна грижа зникає до кінця 11-го тижня гестації [12].

При пренатальному УЗД визначається декілька округлих, товстостінних, анехогенних трубчастих структур, які знаходяться поза межами ПЧС і не вкриті оболонками [8]. При цьому в плодів із ГШ у 60% випадків спостерігається недоношеність, часто виявляється затримка внутрішньоутробного розвитку (ЗВУР) із наявністю помірного або значного маловоддя, а також у 10–31% — асоційовані вади розвитку (атрезії кишечника, крипторхізм тощо) [10, 20, 21]. За даними Kronfli R et al. (2010) атрезія кишечника пренатально діагностується у 87% випадків. Деякі дослідники підкреслюють роль пренатальної і постнатальної ехокардіографії, оскільки, за їх даними, серцеві аномалії зустрічаються в 15% випадків при ГШ [6].

Багатоцентрове пренатальне УЗД 2023 плодів, проведене у країнах Європи (Англії, Франції, Нідерландах, Швейцарії, Італії), виявило основні фактори ризику щодо виникнення постнатальних ускладнень ГШ, які впливають на прогноз цієї вади розвитку. До таких факторів ризику віднесено: внутрішньочеревне розширення кишечника, багатоводдя і розширення шлунка [22].

Плід із ГШ потребує ретельного пренатального спостереження в умовах перинатального центру [13]. Кількість і час пренатального обстеження плода з ГШ дискутується. Деякі автори вважають, що пренатальне УЗД — моніторинг плода слід проводити кожні 2 тижні, з моменту встановлення діагнозу [10], з 28-го тижня гестації [26] або з 32-го тижня [23].

Щодо різних аспектів антенатальної діагностики ГШ у плода, висвітлених вище, у сучасній літературі немає повідомлень про пренатальне визначення ступеня відповідності об'єму евентрованих в амніотичну рідину органів черевної порожнини до об'єму власне черевної порожнини плода, тобто ступеня вісцераабдомінальної диспропорції (ВАД). Остання відіграє вирішальну роль при розробці хірургічної тактики в ранньому неонатальному періоді. Тому, на нашу думку, надзвичайно важливо проводити подальші дослідження в цьому напрямку. Крім того, важливим моментом залишається характер і об'єм постнатальної діагностики в новонароджених із ГШ.

Мета роботи — розробити і удосконалити характер та об'єм пренатальної і ранньої постнатальної діагностики гастрошизису у плодів і новонароджених дітей.

Матеріали та методи дослідження

В ДУ «Інститут педіатрії, акушерства і гінекології НАМН України» (далі — ІПАГ) за період 2006–2015 рр. пренатально обстежено 43 плоди з ГШ. В усіх новонароджених цей діагноз підтверджено постнатально, у ранньому, неонатальному періоді. Усім новонародженим проведено хірургічну корекцію вади. Під час пренатального обстеження плода з ГШ, крім спеціалістів УЗД відділення медицини плода ІПАГ, обов'язково був присутній дитячий хірург.

Визначено такі критерії пренатальної діагностики ГШ у плодів: стать, гестаційний вік на момент встановлення

діагнозу, величину наскрізного дефекту ПЧС, характер евентрованих органів та їх об'єм, характеристику просвіту та товщини стінки евентрованого кишечника, кількість навколоплідних вод, наявність асоційованих вад розвитку та патологічних станів, інвазивне визначення каріотипу плода. Із січня 2011 р. нами вперше розроблено і впроваджено пренатальне визначення ступеня за допомогою УЗД плода наявності і ступеня ВАД як одного з головних критеріїв тяжкості перебігу ГШ, який впливає на тактику постнатальної хірургічної корекції вади. Наявність і ступінь ВАД визначено як відношення об'єму черевної порожнини (без об'єму паренхіматозних органів) до об'єму евентрованих органів.

З метою постнатального дослідження використано: ехокардіографію, нейросонографію, УЗД органів черевної порожнини і заочеревинного простору, оглядову рентгенографію органів черевної порожнини і грудної клітки, пасаж рентген-контрастної речовини по шлунково-кишковому тракту (ШКТ), іригографію, консультації спеціалістів (невролога, педіатра, а за необхідності — й інших).

Результати дослідження та їх обговорення

У таблиці продемонстровано основні критерії пренатальної діагностики ГШ та супутньої патології у 43 плодів.

Раннє пренатальне обстеження (до 22 тижнів гестації) виконано у 17 (43,6%) плодів з ГШ, а пізнє (після 22 тижнів гестації) — у 56,4% (n=22).

Таблиця

Основні критерії пренатальної діагностики гастрошизису у 43 плодів

№	Гестаційний вік плода на момент ПД (т)	Розміри дефекту ПЧС (мм)	Характер евентрованих органів та їх об'єм (мм ³)	Стан евентрованих органів	Об'єм черевної порожнини (мм ³)	Індекс ВАД	Кількість навколоплідних вод	Асоційовані вади і захворювання	Дослідження каріотипу плода	Маса тіла і гестаційний вік при народженні	Наслідки лікування
1										2700 г (41 т)	Вжив
2	34	24	Тонка і товста кишка (конгломерат) (75852)	Петлі ущільнені	-	-	Маловоддя	• ПВС-ДМШП, • пієлоектазія двобічна, • ФПН, • в/у інфікування	Пізнє звернення	2900 г (35-36 т)	Вжив
3										2240 г (37 т)	Помер
4	36-37, 37-38	30	Тонка і товста кишка (конгломерат) (93280)	Петлі розширені	-	-	Маловоддя	ЗВУР (асим.)	Кордоцентез, 37–38 т (норма)	2500 г (38 т)	Вжив
5	20-21, 30, 34-35	25	Тонка і товста кишка (конгломерат) (55552)	Петлі ущільнені	-	-	Нормоводдя	-	Відмова батьків	2360 г (37 т)	Вжив
6	17-18, 19, 34-35	30	Тонка і товста кишка (107520)	Без змін	-	-	Маловоддя	-	Біопат плаценти, 19 т (норма)	2560 г (37 т)	Вжив
7	34-35	26,5	Тонка і товста кишка (191216)	Без змін	-	-	Нормоводдя	в/у інфікування	пуповинна кров, кордоцентез, 34 т (норма)	2320 г (35 т)	Вжив
8	24, 32-33, 36-37	27,5	Тонка і товста кишка (190808)	Без змін	-	-	Багатоводдя	-	Кордоцентез, 36-37 т. (норма)	3700 г (38 т)	Вжив
9	38	35	Тонка і товста кишка	Без змін	-	-	Нормоводдя	• ЗВУР II–III (сим.) • ФПН, • хромосомна патологія	Пізнє звернення	2340 г (38 т)	Вжив
10	34-35	20	Тонка і товста кишка (85860)	Петлі розширені	-	-	Нормоводдя	-	Пізнє звернення	3400 г (38 т)	Вжив

№	Гестаційний вік плода на момент ПД (т)	Розміри дефекту ПЧС (мм)	Характер евентрованих органів та їх об'єм (мм ³)	Стан евентрованих органів	Об'єм черевної порожнини (мм ³)	Індекс ВАД	Кількість навколоплідних вод	Асоційовані вади і захворювання	Дослідження каріотипу плода	Маса тіла і гестаційний вік при народженні	Наслідки лікування
11	28-29, 31-32, 32	28	Тонка і товста кишка	Петлі ущільнені і розширені (376216)	-	-	Нормоводдя	-	Відмова батьків	2590 г (32 т)	Помер
12	-	-	Тонка і товста кишка (419175)	Петлі ущільнені і розширені	-	-	Нормоводдя	-	-	2600 г (37 т)	Вижив
13	35-36	18,5	Тонка і товста кишка	Петлі розширені	-	-	Нормоводдя	-	Пізнє звернення	3280 г (39 т)	Вижив
14	20, 34-35, 36-37	18,5	Тонка і товста кишка (110400)	Без змін	-	-	Нормоводдя	-	Кордоцентез, 34-35 (норма)	2070 г (36 т)	Вижив
15	15-16, 17, 33, 36	33,5	Тонка і товста кишка	Петлі ущільнені і розширені	-	-	Багатоводдя	-	Біопсія плаценти, 17 т (норма)	4020 г (38 т)	Вижив
16	34	24	Тонка і товста кишка (331080)	Петлі ущільнені і розширені	-	-	Нормоводдя	Кишкова непрохідність	Пізнє звернення	2480 г (38 т)	Помер
17	31-32, 33	24	Тонка і товста кишка (158400)	Петлі ущільнені	-	-	Маловоддя	-	Кордоцентез, + біопсія плаценти, 31-32 т (норма)	2450 г (38 т)	Помер
18	36-37	28	Тонка і товста кишка (643416)	Петлі ущільнені	-	-	Багатоводдя	Кишкова непрохідність	Пізнє звернення	2400 г (37 т)	Вижив
19	28-29, 34-35	27	Тонка і товста кишка (36950)	Петлі ущільнені	41540	1,12	Багатоводдя	Кишкова непрохідність	Пуповинна кров (трансабдомінальний кордоцентез), 28-29 т (норма)	2320 г (38 т)	Помер
20	23, 24-25	14	Тонка і товста кишка	Петлі розширені з рівнем рідини, ущільнені	-	-	Нормоводдя	Кишкова непрохідність	Кордоцентез, 24-25 т (норма)	2140 г (33 т)	Помер
21	27, 36	24,5	Тонка і товста кишка (338148)	Петлі ущільнені	216414,7	0,64	Маловоддя	-	Відмова батьків	2100 г (36 т)	Вижив
22	17, 20, 36-37	30	Тонка і товста кишка (211560)	Петлі ущільнені	84624,0	0,4	Нормоводдя	ЗВУР I ст.	Біопсія плаценти, 17 т (норма)	2100 г (38 т)	Вижив
23	24-25, 26-27, 34-35	27	Тонка і товста кишка (177744)	Петлі ущільнені	95981,7	0,54	Нормоводдя	Пієлоектазія правої нирки	Біопсія плаценти, 26-27 т (норма)	3100 г (37 т)	Вижив
24	32-33, 34, 35-36, 36	14	Тонка і товста кишка (201600)	Петлі ущільнені	695520,0	3,45	Нормоводдя	ЗВУР I ст. (сим.)	Пуповинна кров, 32-33 т (норма)	1950 г (37т)	Вижив
25	13-14, 22-23, 37-38	26	Тонка і товста кишка (103600)	Петлі ущільнені	2929003	2,8	Маловоддя	-	Біопсія хоріона, 13-14 т (норма)	2800 г(38 т)	Вижив
26	31-32, 33	17,5	Тонка і товста кишка (67680)	Петлі ущільнені	366212	5,4	Маловоддя	ФПН	Абдомінальний кордоцентез, пуповинна кров, 33 т (норма)	1830 г (35 т)	Вижив
27										2100 г (36 т)	Вижив
28	28-29, 32-33	18,5	Тонка і товста кишка (104720)	Петлі ущільнені і розширені	335104	3,2	Маловоддя	• ЗВУР I-II (асим.), • ФПН	Кордоцентез, 32-33т (норма)	2000 г (34 т)	Вижив
29	15, 20, 32-33	26	Тонка і товста кишка (927905,4)	Петлі ущільнені	85669,5	3,07	Нормоводдя	-	Відмова батьків	3900 г (37 т)	Вижив
30	15, 31-32, 34-35	9	Тонка і товста кишка, шлунок (5126665)	Петлі ущільнені	227920	1,79	Багатоводдя	• 2 бічна косолапість • УЗД марк. хр. патології	Кордоцентез, 32 т. (норма)	1870 г (35 т)	Вижив, переведено на ШВЛ в інший мед. заклад

№	Гестаційний вік плода на момент ПД (т)	Розміри дефекту ПЧС (мм)	Характер евентрованих органів та їх об'єм (мм ³)	Стан евентрованих органів	Об'єм черевної порожнини (мм ³)	Індекс ВАД	Кількість навколоплідних вод	Асоційовані вади і захворювання	Дослідження каріотипу плода	Маса тіла і гестаційний вік при народженні	Наслідки лікування
31	20, 30-31	21,8	Тонка і товста кишка (175968)	Петлі розширені	130776,7	0,74	Маловоддя	• Сколіоз, • дистопія нирок, • СЗРП I-II ст.	Відмова батьків	1850 г (36 т)	Помер
32	37	24,5	Тонка і товста кишка (857070)	Петлі ущільнені і розширені	385681,5	0,45	Нормоводдя	• СЗРП I-II ст. (сим.), • неповне подвоєння обох нирок	Пізнє звернення	2390 г (38 т)	Вжив
33	20-21, 34	17,4	Тонка і товста кишка (326625)	Без змін	455198	1,34	Маловоддя	СЗРП	Біопсія плаценти, 20-21 т (норма)	2600 г (35-36 т)	Вжив
34	18, 21-22, 28-29, 34	22	Тонка і товста кишка (221760)	Петлі розширені	397858,6	1,79	Маловоддя	• СЗРП II-III, • кишкова непрохідність	Відмова батьків	2300 г (36-37т)	Вжив
35	32, 37	23	Тонка і товста кишка (622440)	Петлі розширені, фібрин, некроз стінок	411432	0,66	Багатоводдя	• Сколіоз, • СЗРП I, • кишкова непрохідність	Пуповинна кров, кордоцентез, 32 т (норма)	2400 г (38 т)	Помер
36	20-21, 30-31, 35-36	16,5	Тонка і товста кишка (854090,5)	Петлі розширені	463514,7	0,55	Маловоддя	• Кишкова непрохідність, • подвоєння правої нирки	Відмова батьків	2600 г (37 т)	Вжив
37	14, 33	38	Тонка і товста кишка (277274,8)	Петлі розширені і ущільнені.	385411,9	1,39	Нормоводдя	• Кишкова непрохідність, • СЗРП 0-I (асим.)	Біопсія плаценти, 14 т (норма)	1900 г (33-34 т)	Вжив
38	14, 33, 33-34	22,7	Тонка і товста кишка (117255,6)	Петлі ущільнені	281412	2,4	Маловоддя	-	Біопсія плаценти, 14 т (норма)	2080 г (36-37т)	Вжив
39	30-31, 34-35	30	Тонка і товста кишка (918720)	Петлі розширені	404236,8	0,44	Маловоддя	• Кишкова непрохідність, • СЗРП II	Відмова батьків	2200 г (37 т)	Помер
40	12, 32-33	17	Тонка і товста кишка (36950)	Петлі розширені	487918,2	7,16	Нормоводдя	Кишкова непрохідність, СЗРП-I	Цитолог. дослідження навколоплідних вод, 12 т (норма)	2400 (36 т)	Вжив
41	14, 30, 34	19	Тонка і товста кишка (53768)	Без змін	489856	1,07	Нормоводдя	-	Біоптат плаценти, 14 т (норма)	3200 г (37-38т)	Вжив
42	35, 36	38	Тонка і товста кишка (286130)	Без змін	306159,1	1,7	Маловоддя	-	Кордоцентез, 35 т (норма)	3000 г (36-37т)	Вжив
43	21, 23, 34	26,5	Тонка і товста кишка (360096)	Без змін	328050	0,9	Нормоводдя	• Сколіоз • СЗРП I	Біопсія плаценти, 21 т (норма)	2700 г (37т)	Вжив

У більшості випадків (82,1%, n=32) антенатальне обстеження було дво-, три- або чотирикратним, тобто проведено пренатальну диспансеризацію плодів із ГШ. Причому двократне обстеження було в 46,9% (n=15) випадків, трикратне – у 40,6% (n=13), чотирикратне – у 12,5% (n=4), а однократне – лише в 17,9% (n=7). Це пов'язано з пізнім направленням вагітної з ГШ у плода на пренатальну діагностику в ППАГ із терміном гестації 34–38 тижнів, у середньому – 35,4±0,6 тижня.

При диспансерному пренатальному спостереженні плодів із ГШ термін між I і II обстеженнями становив 7,06±1,07 тижня, між II і III обстеженнями (при трикратному спостереженні) – 7,25±1,65 тижня, між III і IV спостереженнями (при чотирикратному огляді) – 3,0±1,08 тижня.

Розміри наскрізного параумбілікального дефекту ПЧС на момент останньої пренатальної УЗД варіювали в діаметрі від 9 до 38 мм, у середньому – 23,91±1,06 мм.

За межами черевної порожнини, попереду від ПЧС, над проекцією наскрізного дефекту ПЧС, в амніотичній

рідині виявлено при УЗД конгломерат евентрованих органів (рис. 1).

Їх характер був сталим: тонка і товста кишка (100%, n=39). Крім цього, в 1 (2,6%) випадку візуалізувався шлунок. Об'єм евентрованих органів на момент останньої пренатальної УЗД був від 27905,4 мм³ до 918720 мм³, у середньому – 256315,7±36114,6 мм³.

При визначенні стану евентрованих органів констатовано, що в меншості (23,1%, n=9) плодів вони були не змінені. У більшості (76,9%, n=30) випадків діагностовано їх патологічні зміни у вигляді ущільнення і потовщення стінки кишки (66,7%, n=20), розширення просвіту (53,3%, n=16), у тому числі з рівнем рідини (6,7%, n=2). У 6 (20%) випадках виявлено поєднання ущільнення і потовщення стінки кишки з розширенням її просвіту. В 1 (3,3%) плода діагностовано нашарування фібрину на стінках евентрованого кишечнику з ділянками їх некрозу.

З метою визначення індексу ВАД, крім вимірювання об'єму евентрованих органів, визначено об'єм черевної

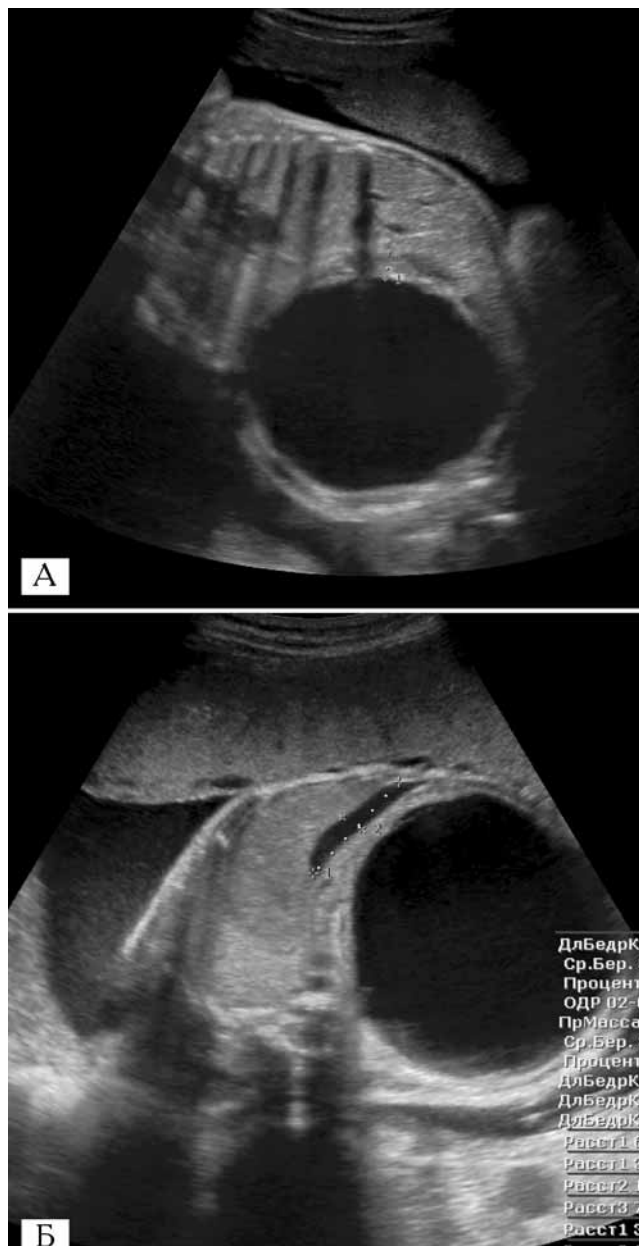


Рис. 1. Пренатальні ультразвукограми плода при гастрошизисі I в термін гестації 34 тижні

порожнини (n=21), який варіював від 41540,0 мм³ до 695520,0 мм³, у середньому – 481403,4±168422,54 мм³.

Індекс ВАД, визначений у 23 плодів із ГШ, становив від 0,4 до 7,16, у середньому – 1,8±0,3. Нами (Слепов О. К., Гордієнко І. Ю.) розроблено класифікацію ВАД за даними пренатальної УЗД. Згідно з нею, ВАД вважали помірною при індексі 0,9–0,5; вираженою – при індексі <0,5; відсутньою – при індексі ≥1. Згідно з цією класифікацією ВАД була помірною у 6 (26,1%) плодів, вираженою – у 3 (13,0%), відсутньою – у 14 (60,9%).

При оцінці кількості навколоплідних вод встановлено, що в більшості випадків (53,8%, n=21) виявлено порушення їх кількості: здебільшого маловоддя – 38,5% (n=15), значно менше багатоводдя – 15,3% (n=6). Менше ніж у половини (46,2%, n=18) випадків визначено фізіологічну кількість навколоплідних вод. Також нами проаналізовано, чи впливає порушення кількості навколоплідних вод на прогноз ГШ. З цією метою порівняно кількість фаталь-

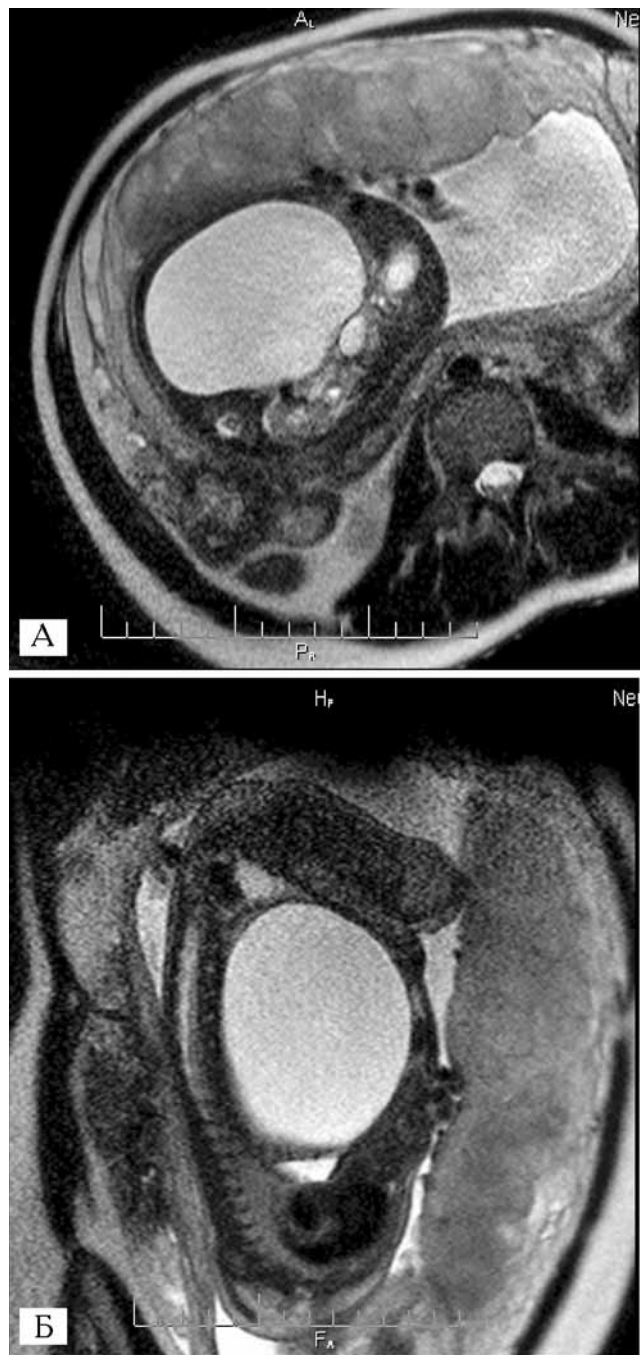


Рис. 2. Вигляд новонароджених дітей з гастрошизисом

них наслідків при нормальній кількості навколоплідних вод та при їх порушенні (зменшенні або збільшенні). Виявлено, що при нормоводді незадовільних наслідків у плодів із ГШ було 3 (16,7%), а при патології кількості навколоплідних вод – 5 (23,8%), при P>0,05 (p=0,8). Таким чином, за нашими даними, кількість навколоплідних вод не впливає на прогноз при ГШ.

Асоційовані вади розвитку при пренатальному УЗД виявлено у 41,0% (n=16) плодів з ГШ, із них множинні – у 10,2% (n=4). Переважали інтестинальні аномалії – кишкова непрохідність – 25,6% (n=10). Рідше виявлено вади нирок – 12,8% (n=5): пієлоектазію (2), подвоєння (2), дистопію (1); вади опорно-рухового апарату – 10,2% (n=4) (сколіоз (3), косопієність (1)) та серця – 2,5% (n=1).

Супутню патологію (набуту) пренатально діагностовано у 43,6% (n=17) випадків. Найбільш часто – затримку

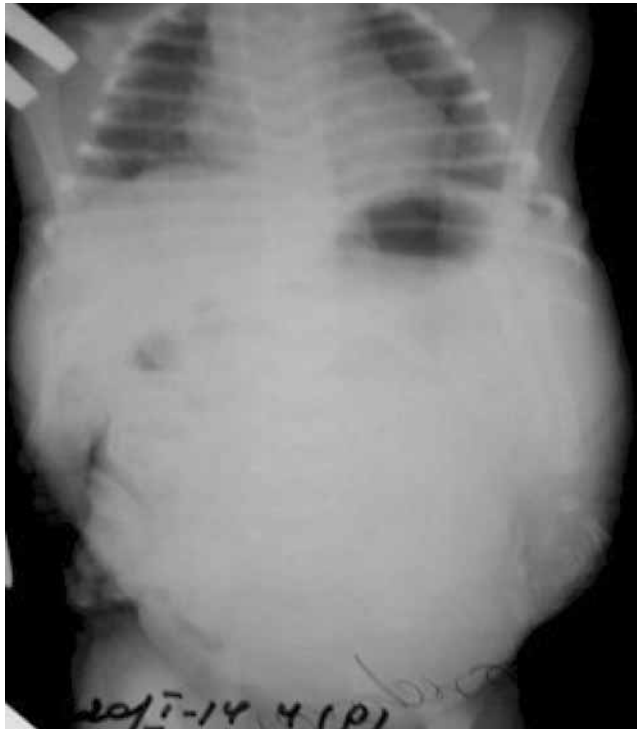

Рис. 3. Оглядова рентгенограма ОГК і черевної порожнини новонародженого (2-га доба життя).

внутрішньоутробного розвитку плода (ЗВУРП) – 35,9% (n=14); рідше – фетоплацентарну недостатність (ФПН) – 10,2% (n=4) і УЗД маркери внутрішньоутробного інфікування – 5,1% (n=2).

Інвазивне дослідження каріотипу плода з наявністю ГШ проведено в більшості випадків – 61,5% (n=24). З цією метою виконано трансабдомінальний кордоцентез (n=13), біопсію плаценти (n=9), хоріона (n=1) або цитологічне дослідження навколоплідних вод (n=1). У жодному випадку не виявлено хромосомної патології, каріотип відповідав нормі.

У частини (38,5%, n=15) вагітних інвазивне дослідження каріотипу плода не проведено. Причинами цього були: пізні звертання вагітної для обстеження – 17,9% (n=7), відмова вагітної жінки від інвазивного обстеження – 20,5% (n=8).

Після пренатального обстеження і диспансеризації усі вагітні жінки з ГШ у плода були госпіталізовані в акушерські клініки ШПАГ у терміні гестації 35–36 тижнів. Пологи планувалися у терміні 36–37 тижнів виключно шляхом кесаревого розтину з метою профілактики травматичного шоку новонародженого, патологічних змін евентрованого кишечника та його травмування при природному родорозрішенні. Родорозрішення у 93,0% (n=40) жінок проводилося шляхом кесаревого розтину. В акушерській операційній (пологовій залі) обов'язково були присутні, крім неонатолога, дитячі хірурги та реаніматологи. Клінічний діагноз «ГШ» після народження дитини не викликав сумніву (рис. 2).

У 100% (n=43) випадках відмічався типовий для цієї вади розвитку наскрізний дефект ПЧС. Отвір локалізувався параумбілікально, справа від розщепленого пупкового кільця, при нормально сформованій пуповині. Дефект ПЧС сягав від 2 до 5 см у діаметрі, у середньому – $3,15 \pm 0,1$ см. На ПЧС візуалізувалися такі за частотою евентровані органи черевної порожнини: тонка і товста кишка – 100% (n=43), шлунок – 65,1% (n=28), дванадця-

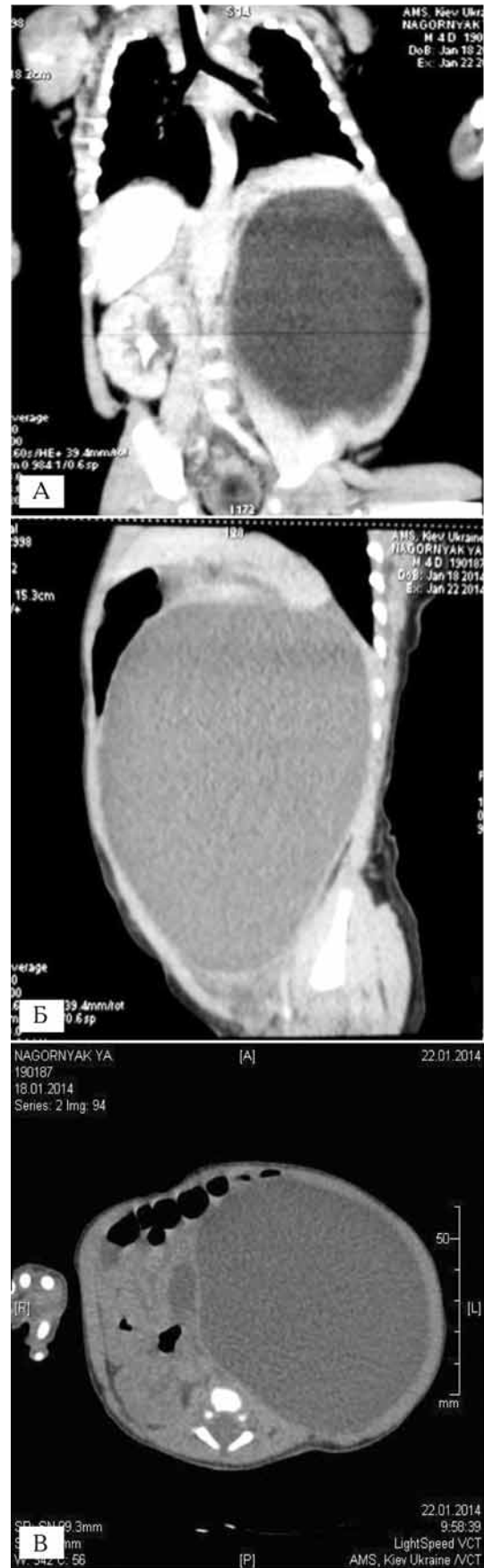

Рис. 4. Постнатальна комп'ютерна томографія ОЧП з внутрішньовенним контрастуванням новонародженого О. на 6-ту добу життя (а, б, в).

типала кишка — 23,2% (n=10), підшлункова залоза — 23,2% (n=10), матка з придатками (n=2) або її придатки (n=7) у дівчаток та яєчко (n=2) у хлопчиків — 25,6% (n=11), печінка (n=1) або жовчний міхур (n=2) — 6,9% (n=3), сечовий міхур — 2,3% (n=1).

У перші секунди життя новонародженим із ГШ проводилися: постановка назогастрального зонду, інтубація трахеї з ШВЛ мішком Амбу, катетеризація вазофіксом двох периферичних вен системи верхньої порожнистої вени, з довшим введенням атропіну, конакіону та морфіну (з метою знеболення). Новонароджений в умовах транспортного кювезу, із ШВЛ і моніторингом вітальних функцій, терміново доставлявся в задалегідь підготовлену операційну з бригадою хірургів дитячої хірургічної клініки. Там у перші хвилини життя новонародженого (від 10 до 25 хвилин) йому проводилася оперативна корекція ГШ — «Хірургія перших хвилин».

У результаті пренатальних УЗД та інтраопераційної ревізії у 41,8% (n=18) випадках серед новонароджених із ГШ виявлено супутні вади розвитку, причому множинні — у 18,6% (n=8), ізольовані — у 23,2% (n=10). Серед них були: атрезія кишки — 13,9% (n=6) (голодної (n=2), здувочної (n=3), ободової (n=1)), крипторхізм — 11,6% (n=5), наскрізний дефект брижі — 11,6% (n=5), дивертикул Меккеля — 9,3% (n=4), гемангіома стінки кишки — 6,9% (n=3), сколіоз — 6,9% (n=3), гідронефроз (n=1) або подвоєння нирки (n=1) — 4,6%, артрогрипоз — 2,3% (n=1). Крім цього, діагностовано ускладнення ГШ у вигляді некрозу стінки кишки — 9,3% (n=4) або її перфорації — 4,6% (n=2).

Після операції дитина переводилася до відділення реанімації, де паралельно з інтенсивною терапією проводилося подальше постнатальне обстеження — 97,7% (n=42), з метою уточнення даних пренатального УЗД та діагностики можливих ускладнень у післяопераційному періоді.

На наступну добу після операції проводилися такі дослідження: ехокардіографія — 95,3% (n=41), нейросонографія — 95,3% (n=41), УЗД органів черевної порожнини і заочеревинного простору — 97,7% (n=42), консультації спеціалістів — невролога — 95,3% (n=41), окуліста — 4,6% (n=2), педіатра — 62,8% (n=27) та інших (оториноларинголога, генетика, ортопеда) — 11,6% (n=5).

ЛІТЕРАТУРА

- Бисалиев Б.Н. Оптимизация лечения гастрошизиса: дис. ... к.мед.н. / Б.Н. Бисалиев. — Москва, 2011. — 120 с.
- Плохих Д.А. Хирургическое лечение гастрошизиса с висцеро-абдоминальной диспропорцией: дис. ... к.мед.н. / Д.А. Плохих. — Кемерово, 2007. — 22 с.
- Порівняльна характеристика анатомічних особливостей та стану евентрованих органів при гастрошизисі у дітей народжених природним шляхом та за допомогою кесаревого розтину / О.К. Слепов, Н.І. Грасюкова, В.П. Сорока [та ін.] // Перинатология и педиатрия. — 2014. — № 3 (59). — С. 16—20.
- Пренатальна діагностика та ведення вагітності при вроджених вадах розвитку передньої черевної стінки у плода / О.М. Тарапура, І.Ю. Гордієнко, Т.В. Нікітчина [та ін.] // Ультразвукова перинатальна діагностика. — 2006. — № 2. — С. 59—71.
- Слепов О.К. Частота і причини смертності новонароджених дітей із гастрошизисом / О.К. Слепов, В.Л. Весельський, Н.І. Грасюкова // Хірургія дитячого віку. — 2014. — № 3 (4). — С. 81—87.
- Abdominal wall defects and congenital heart disease / С. Gibbin, S. Tonch, R.E. Broth [et al.] // *Ultrasound Obstet. Gynecol.* — 2003. — Vol. 21 — P. 334—337.
- Bianchi A. Elective delayed reduction and no anesthesia: minimal intervention management for gastroschisis / A. Bianchi, A. Dickson // *J. Pediatr. Surg.* — 1998. — Vol. 53, № 9. — P. 1338—1340.
- Cedergren M. Detection of fetal structural abnormalities by an 11 — 14 week ultrasound dating scan in an unselected Swedish population / M. Cedergren, A. Selbing // *Acta Obstet. Gynecol. Scand.* — 2006. — Vol. 85. — P. 912—915.
- Chabra S. Management of gastroschisis: prenatal, perinatal and neonatal / S. Chabra // *Neoreviews.* — 2006. — Vol. 7. — P. 419—427.
- David A.L. Gastroschisis: conographic diagnosis, associations, management and outcome / A.L. David, A. Tan, J. Curry // *Prenatal. Diagn.* — 2008. — Vol. 29. — P. 633—644.
- Gastroschisis and exomphalos in Ireland 1998 — 2004. Does antenatal diagnosis impact on outcome? / F.L. Murphy, J.A. Mazlan, F. Jarheen [et al.] // *Pediatr. Surg. Int.* — 2007. — Vol. 23. — P. 1059—1063.
- Feldkamp M.L. Development of gastroschisis: review of hypotheses, novel hypothesis, and implications for research / M.L. Feldkamp, J.C. Carey, T.W. Sadler // *Am. J. Med. Genet.* — 2007. — Vol. 143A. — P. 639—652.
- Holland A.J.A. Gastroschisis an update / A.J.A. Holland, K. Walker, N. Badanti // *Pediatr. Surg. Int.* — 2010. — Vol. 26. — P. 871—878.
- Increasing risk of gastroschisis in Norway: an age-period-cohort analysis / M. Kazanra, R. Sic, S. Irgens [et al.] // *Am. J. Epidemiol.* — 2004. — Vol. 159. № 4. — P. 358—363.
- Islam S. Clinical care outcomes in abdominal wall defects / S. Islam // *Curr. Opin. Pediatr.* — 2008. — Vol. 20. — P. 305—310.
- Is there a therapeutic role for fetoscopic surgery in the prenatal treatment of gastroschisis? A feasibility study in sheep / T. Kohl, K. Tchatcheva, R. Stressig [et al.] // *Surg. Endosc.* — 2009. — Vol. 23. — P. 1499—1505.
- Joane M. Increasing prevalence of gastroschisis in Europe 1980 — 2002: a phenomenon restricted to younger mothers? / M. Joane, H. Dolk,

- I. Bradbury // Paediatr. Perinat. Epidemiol. — 2007. — Vol. 21. — P. 363—369.
18. Joo J. G. Abdominal wall malformations in a 15 — year fetopatological study: accuracy of prenatal ultrasonography diagnosis / J.G. Joo, E. Csatlós, J.Jz. Rigo // Prenat. Diagn. — 2010. — Vol. 30. — P. 1015—1018.
19. Kronfli R. Intestinal atresia in association with gastroschisis: a 26 — year review / R. Kronfli, T.J. Bradnock, A. Sabharwal // Pediatr. Surg. Int. — 2010. — Vol. 26. — P. 891—894.
20. Nicholas S. Estimation of fetal weight in fetuses with abdominal wall defects comparison of 2 recent sonographic formulas to formula / S. Nicholas, M.G. Tunli, J. Dicke [et al.] // J. Ultrasound. Med. — 2010. — Vol. 29. — P. 1069—1074.
21. Outcomes in neonates with gastroschisis in U. S. children's hospitals / Lao O. B., Larison C., Garrison M. M. [et al.] // Am. J. Perinatol. — 2010. — Vol. 27. — P. 97—101.
22. Prenatal risk factors and outcomes in gastroschisis: a meta-analysis / D'Antonio, Virgone C., Rizzo G. [et al.] // Pediatrics. — 2015. — Vol. 136. — P. 159—169.
23. Reid K. The epidemiologic incidents of congenital gastroschisis in Western Australia / K. Reid, J. Dickinson, D. Donerty // Am. J. Obstet. Gynecol. — 2003. — Vol. 189. № 3. — P. 764—768.
24. Risk stratification in gastroschisis: can prenatal evaluation or early postnatal factors predict outcome? / R.P. Davis, M.C. Treadwell, R.A. Drongowski [et al.] // Pediatr. Surg. Int. — 2009. — Vol. 25. — P. 319—325.
25. The outcome of gastroschisis after a prenatal diagnosis or a diagnosis only at birth. Recommendations for prenatal surveillance / T.E. Cohen—Overbeck, T.R. Hartmann, E.A. Stagers [et al.] // Eur. J. Obstet. Gynecol. Reprod. Biol. — 2008. — Vol. 139. — P. 21—27.
26. Towers C.V., Carr M.N. Antenatal fetal surveillance in pregnancies complicated by fetal gastroschisis / C.V. Towers, M.N. Carr // Am. J. Obstet. Gynecol. — 2008. — Vol. 198. — P. 686—695.
27. Sadler T.W. The embryologic origin of ventral body wall defects / T.W. Sadler // Semin. Pediatr. Surg. — 2010. — Vol. 19. — P. 209—214.
28. Sekabira J. Gastroschisis: a third world perspective / J. Sekabira, G.P. Hadley // Pediatr. Surg. Int. — 2009. — Vol. 25. — P. 327—329.
29. Wilson R.D. Congenital abdominal wall defects: an update / R.D. Wilson, M.P. Johnson // Fetal Diagnos. Ther. — 2004. — Vol. 19. — P. 385—398.

Перинатальная диагностика гастрошизиса у плодов и новорожденных детей

А.К. Слепов¹, И.Ю. Гордиенко¹, В.Л. Весельский², Е.Н. Тарапурова¹, А.А. Гребиниченко¹, В.П. Сорока¹, А.П. Пономаренко¹, А.В. Величко¹

¹ГУ «Институт педиатрии, акушерства и гинекологии НАМН Украины», г. Киев

²Национальная академия медицинских наук Украины, г. Киев, Украина

Цель — разработать и усовершенствовать характер и объем пренатальной и ранней постнатальной диагностики гастрошизиса у плодов и новорожденных детей.

Пациенты и методы. В ГУ «Институт педиатрии, акушерства и гинекологии НАМН Украины» за 2006—2015 гг. пренатально обследованы 43 плода с гастрошизисом. Во время пренатального обследования плода с гастрошизисом, кроме специалистов УЗИ, обязательно присутствовал детский хирург.

Результаты. У 100% прооперированных новорожденных детей с гастрошизисом диагноз установлен пренатально. Частота ранней пренатальной диагностики гастрошизиса (до 22 недель гестации) — 43,6%, что требует дальнейшего усовершенствования.

Выводы. Основными критериями пренатальной диагностики гастрошизиса у плода являются: локализация и величина сквозного дефекта передней брюшной стенки, характер эвентрированных органов, их состояние и объем; объем брюшной полости и степень висцероабдоминальной диспропорции; выявление ассоциируемых пороков развития и заболеваний; количество околоплодных вод; цитогенетическое исследование с определением кариотипа плода. Алгоритм постнатальной диагностики гастрошизиса и ассоциируемых пороков развития и заболеваний у новорожденных включает: УЗИ органов брюшной полости и внебрюшного пространства; эхокардиографию и нейросонографию; обзорную рентгенографию органов грудной клетки и брюшной полости, пассаж контраста по желудочно-кишечному тракту, ирригографию — при подозрении на кишечную непроходимость; консультацию невролога, а при необходимости — и других специалистов.

Ключевые слова: новорожденные дети, гастрошизис, пренатальная диагностика, постнатальная диагностика.

Prenatal diagnosis of gastroschisis in fetuses and newborns

O.K. Slyepov¹, I.Yu. Gordiyenko¹, V.L. Veselskiy², O.M. Tarapurova¹, G.O. Grebinichenko¹, V.P. Soroka¹, O.P. Ponomarenko¹, A.V. Velychko¹

¹ SI «Institute of Pediatrics, Obstetrics and Gynecology NAMS of Ukraine», Kiev

² National Academy of Medical Sciences of Ukraine, Kiev, Ukraine

Objective — to develop and improve the nature and extent of prenatal and early postnatal diagnosis of gastroschisis in fetuses and newborns.

Patients and methods. For the period 2006—2015 yy. in SI «Institute of Pediatrics, Obstetrics and Gynecology NAMS Ukraine» prenatally have been examined 43 fetuses with gastroschisis. During the prenatal fetal examinations with gastroschisis in addition to the ultrasound specialists obligatory was present pediatric surgeon.

Results. At 100% operated newborns with gastroschisis diagnosis was established prenatally. The frequency of early prenatal diagnosis of gastroschisis (up to 22 weeks gestation) — 43.6%, which requires further improvements.

Conclusions. The main criteria for prenatal diagnosis of gastroschisis in the fetus are: the localization and size of the through defect of anterior abdominal wall, character of everted organs, their condition and amount; the volume of the abdominal cavity and the degree visceroperitoneal imbalances; definition of associated malformations and diseases; the amount of amniotic fluid; cytogenetic examination with the definition of fetal karyotype. The algorithm of postnatal diagnosis of gastroschisis and associated malformations of diseases in newborn includes: ultrasound investigation of the abdomen and extra-abdominal areas; echocardiography and cranial ultrasonography; plain radiography of the chest and abdomen, contrast passage through the gastrointestinal tract, ergography — for suspected intestinal obstruction; neurologist consultation, and if necessary — consultation of other professionals.

Key words: newborns, gastroschisis, prenatal diagnosis, postnatal diagnosis.

Сведения об авторах:

Слепов Алексей Константинович — засл. врач Украины, д.мед.н., проф., руководитель отделения хирургической коррекции врожденных пороков развития детей ГУ «ИПАГ НАМН Украины». Адрес: г. Киев, ул. Майбороды, 8; тел. (044) 483-62-28.

Гордиенко Ирина Юрьевна — д.мед.н., проф., зав. отделением медицины плода ГУ «ИПАГ НАМН Украины». Адрес: г. Киев, ул. П. Майбороды, 8.

Тарапурова Елена Николаевна — к.мед.н., вед. н. с. отделения медицины плода ГУ «ИПАГ НАМН Украины». Адрес: г. Киев, ул. Майбороды, 8.

Гребиниченко Анна Александровна — к.мед.н., ст. н. с. отделения медицины плода ГУ «ИПАГ НАМН Украины». Адрес: г. Киев, ул. Майбороды, 8.

Сорока Василий Петрович — к.мед.н., вед. науч. сотр. отделения хирургической коррекции пороков развития детей ГУ «ИПАГ НАМН Украины»; г. Киев, ул. П. Майбороды, 8; тел.: (044) 483-62-28.

Пономаренко Алексей Петрович — к.мед.н., н.с. отделения хирургической коррекции врожденных пороков развития детей ГУ «ИПАГ НАМН Украины». Адрес: г. Киев, ул. Майбороды, 8; тел. (044) 483-62-28.

Величко А.В. — отделение хирургической коррекции врожденных пороков развития детей ГУ «ИПАГ НАМН Украины». Адрес: г. Киев, ул. Майбороды, 8; тел. (044) 483-62-28.

Статья поступила в редакцию 4.02.2016 г.