

УДК 616.12-008.318.1-053.1

И.С. Лукьянова¹, Г.Ф. Медведенко¹, Е.Д. Жадан¹,
М.М. Петканич², Б.Б. Кравчук²

Фетальные тахикардии: данные литературы и случай собственного наблюдения

¹ГУ «Институт педиатрии, акушерства и гинекологии НАМН Украины», г. Киев, Украина

²ГУ «Национальный институт сердечно-сосудистой хирургии имени Н.Н. Амосова НАМН Украины», г. Киев, Украина

PERINATOLOGIYA I PEDIATRIYA.2016.1(65):22-26;doi 10.15574/PP.2016.65.22

Фетальные аритмии являются истинными в большинстве случаев и встречаются примерно в 1–3% от общего количества беременностей. Большинство из них — эктопические внутрипредсердные сокращения.

Диагностируются фетальные аритмии при ультразвуковой оценке частоты сердечных сокращений плода, начиная с 18 недель гестации. Приблизительно 10% плодов с нарушениями ритма имеют высокий риск внезапной смерти. Наиболее распространенной причиной в таких случаях являются суправентрикулярная тахикардия и фибрилляция предсердий, для брадиаритмий — выраженная синусовая брадикардия (чаще гипоксического генеза), выраженные АВ-блокады. Обследование всех плодов с нарушением ритма обязательно, особенно если в семье беременной уже были случаи внутриутробной остановки сердца и гибели плода. Выявленные при пренатальном плановом обследовании нарушения ритма у плода нуждаются в проведении экспертной эхокардиографии с оценкой возможного пре- и постнатального риска внезапной смерти и формирования аритмогенной кардиомиопатии. При выявлении нарушений ритма у плода, угрожающих жизни, для предотвращения развития декомпенсации или аритмогенной кардиомиопатии рекомендовано проводить фармакологическую терапию с учетом показателей гемодинамики беременной. А это в значительной степени влияет на благоприятный исход.

Ключевые слова: систолическая функция, фетальная тахикардия, антиаритмическая терапия.

Фетальные аритмии (ФА) являются истинными в большинстве случаев и встречаются примерно в 1–3% из общего количества беременностей [6]. Большинство из них — эктопические внутрипредсердные сокращения (premature atrial contractions — PACs). Однако наиболее частым нарушением ритма является предсердная экстрасистолия, которая не требует лечения и исчезает спонтанно [11]. Фетальные аритмии диагностируются при оценке частоты сердечных сокращений (ЧСС) плода, начиная с 18 недель гестации. Приблизительно 10% плодов с ФА имеют высокий риск внезапной смерти. Наиболее распространенной причиной в таких случаях являются суправентрикулярная тахикардия (СВТ) и фибрилляция предсердий, для брадиаритмий — выраженная синусовая брадикардия, АВ-блокады высокой степени: II ст. или полная [3, 4, 5, 13]. Обследование всех плодов с нарушением ритма обязательно, особенно если в семье беременной уже были случаи внутриутробной остановки сердца и гибели плода [2].

В норме сокращения сердца плода осуществляются за счет пейсмекерной активности клеток синусового узла и регистрируются с третьей недели беременности. Нормальный фетальный ритм составляет 120–160 уд./мин., а его вариабельность в норме увеличивается с увеличением срока беременности [13]. Существует классификация, определяющая характер фетального ритма (Ronn E., Tanel M., 2001):

1. Физиологический фетальный ритм (120–160 уд./мин.).
2. Тенденция к брадикардии (101–119 уд./мин.).
3. Брадикардия (менее 100 уд./мин. не менее 10 с).
4. Тенденция к тахикардии (161–179 уд./мин.).
5. Тахикардия (более 180 уд./мин. не менее 10 с).

Истинная эктопия может протекать как эпизодически, исчезая в течение нескольких часов, так и быть перманентной до конца беременности, в родах и в неонатальном периоде. Аритмии, угрожающие жизни, чаще персистируют и требуют немедленной диагностики. В некоторых случаях лечение необходимо еще до рождения, в некоторых — после, а иногда лечение требуется во всем перинатальном периоде. Учитывая вышепредставленное, наиболее высокий риск внезапной смерти имеет именно плод,

из-за сложности и ограниченных методов диагностики и лечения.

Наиболее частой и высоко вероятной причиной развития сердечной недостаточности (СН) у плода являются тахикардии.

Синусовая тахикардия сама по себе не может рассматриваться как нарушение ритма сердца. Напротив, она представляет собой физиологический ответ на целый ряд стрессовых ситуаций, таких как лихорадка, уменьшение объема циркулирующей крови, беспокойство, физическая нагрузка, тиреотоксикоз, гипоксемия или застойная СН, а также острый дистресс плода. Однако при наличии системных заболеваний у плода синусовая тахикардия находится на втором месте по частоте встречаемости. Причиной ее может быть гипертиреоз матери, а приблизительно у 17% плодов от матерей, больных гипертиреозом, развивается тяжелая форма тиреотоксикоза. В связи с этим обнаружение синусовой тахикардии у плода может служить показанием к более углубленному обследованию.

Так, по данным Dopofrio MT и соавторов в исследовании, которое длилось в период 2003–2014 гг., ФА были выявлены у 2,7% беременных (N=165), среди них обнаружены следующие нарушения ритма (табл. 1) [7].

По приведенным данным, симптомы СВТ, диагностированные во время рутинного ультразвукового исследования (УЗИ), свидетельствуют о высоком риске развития угрожающих жизни осложнений и требуют немедленной консультации кардиолога для назначения специфической терапии тахикардии у плода. Отсроченное проведение антиаритмической терапии часто влечет за собой развитие СН в виде водянки плода [11]. Скорость развития водянки прямо пропорционально зависит от ЧСС плода (более 220 уд./мин., а время эпизода тахикардии более 30% от всего времени мониторинга). Вышеперечисленное является абсолютным показанием к госпитализации в лечебное учреждение высшего уровня и к проведению мультидисциплинарного консилиума в составе акушера-гинеколога, кардиолога-аритмолога и неонатолога. Показанием к родоразрешению является развитие СН у плода на фоне проводимой антиаритмической терапии. После родоразрешения в случае неэф-

Таблица 1

Результаты проспективного исследования в 2003–2014 гг. (по данным Donofrio M.T. et al.)

Вид нарушения ритма	% (N=165)	Примечания
Предсердная экстрасистолия, не связанная с другими ФА	83	
Суправентрикулярная тахикардия	17	
Тахикардия с коротким желудочково-предсердным интервалом (V-A) (N=17):	10,3	
а) нестойкая тахикардия, которая не сопровождалась водянкой и не требовала лечения (N=4)	2,4	
б) стойкая суправентрикулярная тахикардия без водянки (N=8)	4,8	Терапия трансплацентарно дигоксином восстановила синусовый ритм Восстановление синусового ритма при помощи сочетанной терапии соталолом и дигоксином (N=3)
в) суправентрикулярная тахикардия, которая сопровождалась водянкой плода (N=5)	3	Неэффективная антиаритмическая терапия, родоразрешение в 36 недель. Постнатально выявлен синдром WPW (N=2)
Трепетание предсердий (N=9)	5,4	
а) без признаков водянки (N=7)	4,2	Трансплацентарная терапия дигоксином снизила ЧСС (N=5); восстановление синусового ритма при помощи сочетанной терапии соталолом и дигоксином (N=2)
б) с признаками водянки (N=2)	1,2	Не получено эффекта от комбинированной терапии, на 36-й неделе проведено родоразрешение с последующей электрической кардиоверсией
Тахикардия с атриовентрикулярной диссоциацией (N=1)	0,6	Выявлено на 25 неделе гестации, сопровождалось водянкой и миокардиальной дисфункцией. Несмотря на проводимую терапию амиодароном, плод замер <i>in utero</i>

фективной медикаментозной терапии проводится кардиоверсия [10].

Долгосрочный прогноз после проведения кардиоверсии обычно благоприятный. Общая смертность после пренатального лечения СВТ, осложненной водянкой плода, в зависимости от уровня клиники варьирует в пределах от 2 до 30%. По современным рекомендациям, наиболее информативными для прогнозирования развития СН, на сегодняшний день, у плода являются использование фетальной магнитокардиографии и тканевой доплерометрии [1, 9, 12].

Пренатальная медикаментозная терапия совпадает с таковой при СВТ и направлена на замедление ритма и профилактику развития аритмогенной кардиомиопатии, СН, дистресса плода и профилактику внутриутробного инфицирования (если таковое имеется) при достижении возраста плода, подходящего для родоразрешения и продолжения терапии новорожденному [7].

Вышесказанное показательно иллюстрирует клинический случай, успешно проведенный ГУ «Институт педиатрии, акушерства и гинекологии НАМН Украины» и ГУ «Национальный институт сердечно-сосудистой хирургии имени Н.Н. Амосова НАМН Украины».

Беременная К., 26 лет, беременность четвертая, роды вторые, направлена с диагнозом: врожденный порок сердца (ВПС), тахикардия у плода. При экспертном УЗИ, проведенном в отделении лучевой диагностики и пренатальной кардиологии ГУ «Институт педиатрии, акушерства и гинекологии НАМН Украины», выявлено: в полости матки один живой плод в головном предлежании, движения активные. ЧСС – 236–232 уд./мин. (по предсердиям и желудочкам), суправентрикулярная тахикардия (на протяжении всего исследования). Биофетометрические показатели (БФМП): бипариетальный размер – 84,4 мм (34 нед.), окружность (обхват) головы – 293,8 мм (32 нед.), окружность (обхват) живота – 280,1 мм (32 нед.), бедренная кость в длину – 57,9 мм (30,2 нед.), легкие II ст. зрелости. Предположительная масса плода – 1800±200 г. Внутренние органы и системы без особенностей.

Эхокардиография (ЭхоКГ): четырехкамерная позиция сердца визуализируется, верхушка сердца развернута в сторону желудка, ударный объем сердца – 450. Отмечается дилатация правого и левого предсердий. Диаметры магистральных артерий (МА) соответствуют сроку гестации, клапаны – без особенностей. Дуга аорты визуализируется на всем протяжении, кровоток не нарушен, артериальный проток визуализируется. Венозный приток к предсердиям не нарушен. Клапан овального окна пролабирует в полость ЛП. Фракция выброса левого желудочка менее 50% (рис. 1Б), отмечается снижение линейных скоростей кровотока на МА, МК и ТК. На МК, ТК – фетальный тип кровотока. Патологическая жидкость в полостях не визуализируется.

Количество околоплодных вод – в норме (АИ – 16,5). Плацента расположена по передней стенке матки, II ст. зрелости, толщина – 30–32 мм. Пуповина – 3 сосуда. Внутренний зев закрыт, шейка достаточной длины. При доплерометрии показатели кровотока в бассейне средней мозговой артерии – СМА (РИ – 0,71), артериях пуповины (РИ – 0,59–0,61) – в пределах нормы (рис. 1А и 1Б). В вене Галена – кровоток линейный, в брюшной аорте – пульсирующий, в абдоминальной части вены пуповины – линейный.

Заключение: беременность 32 недели (по первому дню ПМ, БФМП и предыдущим УЗИ). Нарушение ритма сердца у плода: суправентрикулярная тахикардия с признаками систолической сердечной недостаточности (формирование аритмогенной кардиомиопатии?). Данные о наличии гемодинамически значимых ВПС не выявлены.

При дополнительном обследовании было исключено наличие внутриутробного инфицирования и экстрагенитальной патологии у беременной.

При проведении мультидисциплинарного консилиума в составе кардиолога, неонатолога и акушера-гинеколога было принято решение о пролонгировании беременности, учитывая недостаточный гестационный возраст, незрелость легочной ткани и отсутствие признаков дистресса

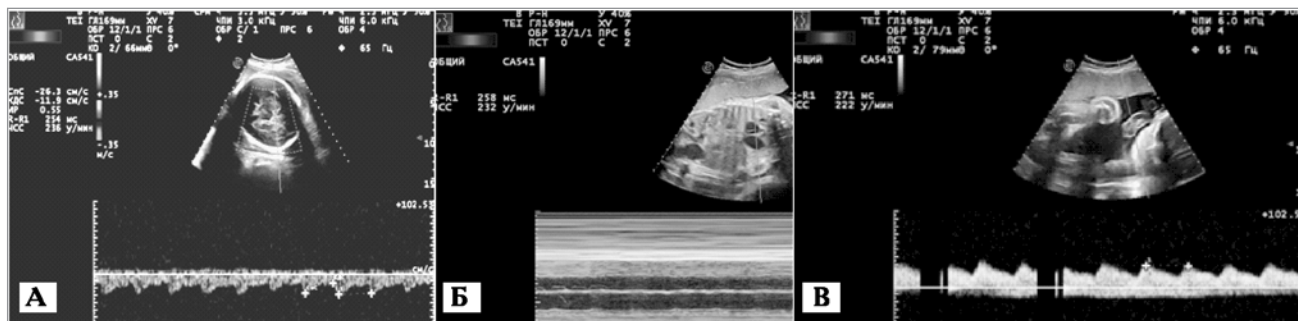


Рис. 1. А — спектр кровотока в бассейне средней мозговой артерии (в пределах нормы); Б — оценка сократительной функции миокарда (значительно снижена); В — спектр кровотока в артерии пуповины (в пределах нормы)

Таблица 2

Показатели фетальной гемодинамики на протяжении срока наблюдения

Показатель	Дата					
	28.11.14	1.12.14	2.12.14	9.12.14	17.12.14	22.12.14
ЧСС, уд./мин.	236	220	185	209	206	203
ФВ, %	50	52	68	70	65	65
РИ а. umb.	0,59	0,61	0,63	0,5	0,57	0,63
РИ СМА	0,71	0,7	0,7	0,68	0,68	0,68
V max на нисходящей аорте, см/с	55	65	65	90	70	70
С/Д на нисходящей аорте	5,6	6,1	6,2	5,8	5,4	7,3
V max ВП, см/с	35	30	35	31	20	20
С/Д ВП	2,8	2,1	2,1	1,9	2,18	1,9
А НПВ, см/с	23	22	22	21	19	19
Степень зрелости легочной ткани	2	2	2	2-3	2-3	3
Гестационный возраст плода	32	32	33	34	35	36

плода. К лечению (кроме метаболической и антигипоксантной терапии) рекомендовано добавить блокаторы калиевых каналов (соталол) под контролем артериального давления (АД), ЧСС и электрокардиограммы (ЭКГ) у женщины. Однако применение данного препарата вызвало резкое снижение АД у женщины, а на гемодинамике плода не отразилось. При назначении β-адреноблокаторов (обзидан) состояние плода улучшилось, а побочных явлений у беременной не отмечалось (табл. 2).

По данным таблицы 1, начиная с 02.12.14 г., после назначения β-адреноблокаторов (обзидан, при индивидуальном подборе дозировки, учитывая показатели гемодинамики женщины) ЧСС плода несколько замедлилась, а сократительная функция миокарда нормализовалась. Данные о наличии дистресса плода не выявлены. 23.12.2014 г. по достижению гестационного возраста и степени зрелости легочной ткани плода для проведения более эффективной антиаритмической терапии проведено плановое родоразрешение путем операции кесарева сечения. Родился живой недоношенный (I ст.) мальчик, вес — 2870 г, рост — 48 см, 6 баллов по шкале Апгар.

В течение первого часа после родоразрешения были проведены ЭхоКГ, нейросонография (УЗ-признаки перивентрикулярной отечности), ЭКГ и консультация аритмолога из ГУ «Национальный институт сердечно-сосудистой хирургии имени Н.Н. Амосова НАМН Украины (отделение хирургии сложных нарушений сердечного ритма и электрокардиостимуляции с рентгеноперационной). Постнатальные данные ЭхоКГ представлены в таблице 3.

Во время ЭКГ обнаружена тахисистолическая форма трепетания предсердий с ЧСС 280–300 уд./мин. и признаки патологии миокарда по данным ЭхоКГ (табл. 3). Через 2 часа после родоразрешения ребенок с диагнозом «трепетание предсердий» переведен в ГУ «Национальный институт сердечно-сосудистой хирургии имени Н.Н. Амосова НАМН Украины». Принято решение о про-

ведении электрической кардиоверсии. При подготовке к процедуре получены следующие данные лабораторных и инструментальных исследований: рН — 7,32; р CO₂ — 42 мм рт. ст.; ВЕ — -4; Насыщение O₂ — 45 вен.; калий сыворотки — 4,9 ммоль/л; натрий — 132 ммоль/л; АД — 65/49 мм. рт. ст.; гематокрит — 0,43. ЭхоКГ: КДО — 16 мл, ФВ — 35–40%,

МК — норма, обратный ток + (+); АК — норма, трехстворчатый, диаметр восходящей Ао — 0,8 см, сегмент С — 0,7 см, В — 0,3 см, А — 0,4 см; градиент давления — 6 мм. рт. ст.; ТК — норма, обратный ток + (+); клапан ЛА — норма (ГЛА — 35 мм. рт. ст.). Учитывая результаты дообследования, установлен предварительный диагноз: кардиомиопатия аритмогенного генеза, относительная митрально-трехстворчатая недостаточность, легочная гипертензия, трепетание предсердий, тахисистолический вариант, СН-1, с систолической дисфункцией левого желудочка, ФК-1. ООО, ОАП.

Проведение процедуры: под в/в наркозом раствором пропофола 1% в дозе 4–5 мг/кг выполнена электрическая синхронизированная с ЭКГ, кардиоверсия мощностью 2 Дж (из расчета 1 Дж/кг). Получено устойчивое восстановление синусового ритма с ЧСС 137 уд./мин. В течение 2 часов проведена инфузия амиодарона из расчета 10 мкг/кг/мин. и продолжительностью 2 ч. Начата инфузия левосимендана из расчета 0,2 мг/кг/мин. На следующие сутки, по данным ЭхоКГ, выявлены изменения насосной функции миокарда, которые свидетельствовали об эффективности терапии и признаках улучшения сократительной функции миокарда. Учитывая стабильность синусового ритма и ремоделирования миокарда, ребенок переведен в ГУ «Институт педиатрии, акушерства и гинекологии НАМН Украины».

По данным таблицы 3, на фоне проводимой терапии показатели внутрисердечной гемодинамики нормализовались. По данным катamnестических исследований, ребе-

Таблиця 3

Эхокардиографические показатели в динамике

Показатель	Сроки проведения исследования					
	1-й час после родоразрешения	2-й час после родоразрешения	После проведения кардиоверсии	7-е сутки	12-е сутки	7 месяцев
ЧСС, уд./мин.	213–219	280–300	137	150	144	110
КДО, мл	16,3	16	16	14,5	10	25
ФВ, %	30–40	35–40	50	75	66	71
Индекс ударного объема, мл/м ²	11,2	12,1	18,2	32,7	36,7	31,3
Обратный ток МК	+	+	+	-	-	-
Обратный ток ТК	+	+	+	-+	-+	-

нок развивался соответственно возрасту, находился под наблюдением ГУ «Национальный институт сердечно-сосудистой хирургии имени Н.Н. Амосова НАМН Украины». По данным ЭКГ и ЭхоКГ, эпизоды нарушения сердечного ритма и гемодинамики не наблюдались (табл. 3).

Выводы

Выявленные при пренатальном плановом обследовании нарушения ритма у плода нуждаются в проведении экспертной ЭхоКГ с оценкой возможного пре- и постнатального риска внезапной смерти и формирования аритмо-

генной кардиомиопатии. В связи с этим ведение подобной беременности должно быть мультидисциплинарным (акушер-гинеколог, кардиолог-аритмолог и неонатолог) с родоразрешением в учреждении III–IV уровня аккредитации при возможности консультации аритмолога в первые часы жизни новорожденного. При выявлении нарушений ритма у плода, угрожающих жизни, для предотвращения развития декомпенсации или аритмогенной кардиомиопатии рекомендовано проводить фармакологическую терапию с учетом показателей гемодинамики беременной. А это в значительной степени влияет на благоприятный исход.

ЛИТЕРАТУРА

1. Бокерия Е.Л. Фетальные и неонатальные аритмии (клиника, диагностика, лечение): автореф. дис. ... д.мед.н. / Е.Л. Бокерия. — Москва, 2012. — 48 с.
2. Сафонова И.Н. Фетальные аритмии: антенатальная ультразвуковая дифференциальная диагностика, прогнозирование постнатальных результатов и перинатальная практика / И.Н. Сафонова // SonoAce Ultrasound. — 2014. — № 26.
3. Conduction system disease in fetuses evaluated for irregular cardiac rhythm / B.F. Cuneo, J.F. Strasburger, R.T. Wakai [et al.] // Fetal. Diagn. Ther. — 2006. — Vol. 21. — P. 307.
4. Conduction system disease in fetuses with irregular rhythm diagnosed in utero by abnormal mechanical PR interval and confirmed by fetal magnetocardiography / B.F. Cuneo, J.F. Strasburger, R.T. Wakai [et al.] // Fetal Diagn Ther. in press.
5. Cuneo B.F. Outcome of fetal cardiac defects / B.F. Cuneo // Curr. Opin. Pediatr. — 2006. — Vol. 18. — P.490.
6. Deal B. Current concepts in diagnosis and treatment of arrhythmias in infants and children / B. Geal, G.S. Wolff, H. Gelband // Armonk (NY): Futura Publishing Company, Inc. — 1998. — P. 17.
7. Diagnosis and treatment of fetal cardiac disease: a scientific statement from the American Heart Association / M.T. Donofrio, A.J. Moon-Grady, L.K. Hornberger [et al.] // Circulation. — 2014. — Vol. 129 (2183). — P. 242.
8. Magnetocardiographic rhythm patterns at initiation and termination of fetal supraventricular tachycardia / R.T. Wakai, J.F. Strasburger, Z. Li [et al.] // Circulation. — 2003. — Vol. 107. — P. 307.
9. Magnetocardiography for the investigation of fetal arrhythmias / T. Menendez, S. Achenbach, E. Beinder [et al.] // Am. J. Cardiol. — 2001. — Vol. 88 (3). — P. 334–336.
10. Simpson J. Textbook of fetal cardiology / J. Simpson, L. Allen, L.K. Hornberger, G. Sharland (editors.); Greenwich Medical Media, Limited. — L.: 2000. — 421 p.
11. Strasburger J.F. Fetal arrhythmias / J.F. Strasburger // Prog Pediatr Cardiol. — 2000. — Vol. 11 (1) — P. 1–17.
12. Use of tissue velocity imaging in the diagnosis of fetal cardiac arrhythmias / A.J. Rein, C. O'Donnell, T. Geva [et al.] // Circulation. — 2002. — Vol. 106 (1827).
13. Zhao H. Fetal cardiac repolarization abnormalities / H. Zhao, J.F. Strasburger, B.F. Cuneo [et al.] // Am. J. Cardiol. — 2006. — Vol. 98. — P. 491.

Фетальні тахіаритмії: дані літератури та власні спостереження

І.С. Лук'янова¹, Г.Ф. Медведенко¹, О.Д. Жадан¹, М.М. Петканич², Б.Б. Кравчук²

¹ДУ «Інститут педіатрії, акушерства і гінекології НАМН України», м. Київ, Україна

²ДУ «Национальний інститут серцево-судинної хірургії імені М.М. Амосова НАМН України», м. Київ, Україна

Фетальні аритмії є істинними у більшості випадків та зустрічаються в приблизно 1–3% від загального числа усіх вагітностей. Більшість із них — ектопічні внутрішньопередсердні скорочення.

Діагностуються фетальні аритмії при ультразвуковій оцінці частоти серцевих скорочень плода, починаючи з 18 тижнів гестації. Приблизно 10% плодів із порушеннями ритму мають високий ризик раптової смерті. Найбільш поширеними причинами в таких випадках є суправентрикулярна тахікардія та фібриляція передсердь, для брадиаритмій — виражена синусова брадикардія (найчастіше гіпоксичного генезу), виражені АВ-блокади. Обстеження усіх плодів із порушеннями ритму є обов'язковим, особливо якщо в родині вагітної в анамнезі були випадки внутрішньоутробної зупинки серця та загибелі плода. Виявлені під час планового пренатального обстеження порушення ритму серця в плода потребують проведення експертної ехокардіографії з оцінкою можливого пре- та постнатального ризику раптової смерті й формування аритмогенної кардіоміопатії. У разі виявлення таких порушень ритму в плода, що загрожують життю, для перешкодження розвитку декомпенсації або аритмогенної кардіоміопатії рекомендовано проводити фармакологічну терапію з урахуванням показників гемодинаміки вагітної. А це значною мірою впливає на сприятливий результат.

Ключові слова: систолічна функція, фетальна тахікардія, антиаритмічна терапія.

Fetal tachyarrhythmia: literature data and case study**I.S. Lukianova¹, G.F. Medvedenko¹, O.D. Zhadan¹, M.M. Petkanych², B.B. Kravchuk²**¹SI «Institute of Pediatrics, Obstetrics and Gynecology of NAMS of Ukraine», Kyiv, Ukraine²SI «Amosov National Institute of Cardiovascular Surgery NAMS of Ukraine», Kyiv, Ukraine

Fetal tachyarrhythmia is unfeigned in most cases and occurs in about 1–3% of the total number of pregnancies. Most of its kinds are ectopic intraatrial reductions.

FA is usually diagnosed during the routine, starting from 18 weeks of gestation, ultrasound assessment of the fetal heart rate. Approximately 10% of fetuses with rhythm disorders are at high risk of sudden death. Supraventricular tachycardia and atrial fibrillation are the most common causes of sudden death, the same is observed for bradyarrhythmias: manifest sinus bradycardia (hypoxic genesis) and expressed AV-blockade. The examination of all fetuses with arrhythmia was strongly recommended in cases of intrauterine cardiac arrest or death of the fetus in families. Arrhythmias which have been revealed during scheduled prenatal examination of the fetuses are in need of expert echocardiography assessment to determine the extent of possible pre- and postnatal risk of sudden death and the peril of arrhythmogenic cardiomyopathy formation. In case of identified life-threatening arrhythmia in fetus the pharmacological therapy, which greatly affects the favorable outcome is strongly recommended. It should be based on hemodynamic of pregnant and aimed to prevent the development of decompensation or arrhythmogenic cardiomyopathy.

Key words: systolic function, fetal tachycardia, antiarrhythmic treatment.

Сведения об авторах:

Лукьянова Ирина Сергеевна — д.мед.н, проф., руководитель отделения лучевой диагностики и пренатальной кардиологии ГУ «ИПАГ НАМН Украины». Адрес: г. Киев, ул. П. Майбороды, 8; тел. (044) 483-14-46.

Медведенко Галина Федоровна — к.мед.н, вед. н. с. отделения лучевой диагностики и пренатальной кардиологии ГУ «ИПАГ НАМН Украины».

Адрес: г. Киев, ул. П. Майбороды, 8.

Жадан Елена Дмитриевна — врач ультразвуковой диагностики отделения лучевой диагностики и пренатальной кардиологии ГУ «ИПАГ НАМН Украины».

Адрес: г. Киев, ул. П. Майбороды, 8.

Петканич Мирослав Мирославович — кардиохирург лаборатории электрофизиологических, гемодинамических и ультразвуковых методов исследования с рентгеноперационной ГУ «НИССХ им. Н.М. Амосова НАМН Украины». Адрес: г. Киев, ул. Н. Амосова, 6.

Кравчук Борис Богданович — хирург высшей категории, зав. лабораторией электрофизиологических, гемодинамических и ультразвуковых методов исследования с рентгеноперационной ГУ «НИССХ им. Н.М. Амосова НАМН Украины». Адрес: г. Киев, ул. Н. Амосова, 6.

Статья поступила в редакцию 2.02.2016 г.

НОВОСТИ**Ученые нашли ген,
мутация которого вызывает заикание**

Исследователи выяснили, что мутация в гене *Gnptab* может привести к появлению заикания.

С полным текстом научной статьи можно ознакомиться в журнале *Current Biology*.

«Несмотря на то что способностью говорить обладают только люди, сам механизм речи основан на более простых составляющих. Вы должны контролировать частоту дыхания, движения мускулов языка и рта, а также инициировать движение. Эти механизмы одинаковы, например, у людей и у мышей», — комментирует Тим Холи, один из авторов работы.

Ученые анализировали звуки, которые издают мыши в случаях, когда им больно, когда они встречают

другую мышь или хотят привлечь грызуна противоположного пола. После этого исследователи вывели мышей, которые обладали мутацией в гене *Gnptab*. Оказалось, что эти грызуны делают гораздо более длинные паузы между издаваемыми звуками, а отдельные звуки повторяют сериями — по мнению ученых, это соответствует человеческому заиканию.

Таким образом, ученым удалось показать, что заикание может быть вызвано не только сильным стрессом или перенесенной в детстве психологической травмой, но и генетическими мутациями. Впрочем, как именно ген *Gnptab* связан с речью, ученым выяснить пока не удалось.

Источник: med-expert.com.ua