

УДК 616.839-008.6:618.3"312"

О.А. Шевченко

## Спинальний дізрафізм. Клініко-неврологічні і діагностичні особливості. Випадки з практики

ДУ «Інститут педіатрії, акушерства і гінекології НАМН України», м. Київ, Україна

PERINATOLOGIYA I PEDIATRIYA.2016.1(65):125-128;doi 10.15574/PP.2016.65.125

У статті наведено основні відомості про актуальну проблему сучасної медицини — спинальний дізрафізм, зокрема Spina bifida. Незважаючи на певні досягнення методів пренатальної діагностики та профілактичних заходів, зазначена аномалія є однією з поширених вроджених аномалій та значним інвалідизуючим чинником, що обумовлює оптимізацію пренатальної та постнатальної діагностики, попередження і лікування зазначеної вади. Наведено клінічні випадки з практики.

**Ключові слова:** спинальний дізрафізм, Spina bifida, вроджені аномалії центральної нервової системи, профілактика, діагностика, лікування.

До групи спинальних дізрафізмів відноситься значна група вроджених аномалій розвитку хребта та спинного мозку. При цьому слід відзначити прихований спинальний дізрафізм (Spina bifida occulta), коли немає порушення цілісності шкірних покривів над дефектом хребців і відкрите розщеплення хребта, при якому порушена цілісність шкірних покривів над незрощеною ділянкою хребта з формуванням грижового випинання, вмістом якого може бути спинний мозок та його оболонки. Своєю чергою, у разі відкритого розщеплення хребта виділяються такі варіанти Spina bifida, як менингоцеле і мієломенингоцеле [20].

У деяких випадках прихований спинальний дізрафізм може не супроводжуватися жодною неврологічною патологією, якщо відзначається тільки розщеплення дужки одного-двох хребців. Однак приховані спинальні дізрафізми включають такі нозології, як синдром фіксованого спинного мозку (аномально низьке розташування кінцевої частини спинного мозку — конусу), розщеплення спинного мозку (діастематомієлія — наявність усередині спинномозкового каналу кісткової, хрящової або фіброзної перегородки, яка повністю або частково роз'єднує спинний мозок уздовж на дві половини), мієлодисплазія, дорзальний дермальний синус, що супроводжується вираженою неврологічною симптоматикою у вигляді нижнього парезу, зниженням м'язового тону, м'язовими атрофіями, нетриманням сечі і калу, зниженням чутливості в ногах і промежини, деформаціями хребта тощо [29, 31].

Слід зазначити, що Spina bifida виникає внаслідок порушення процесу закриття нервової трубки і належить до групи «дефектів нервової трубки». Частота виникнення дефектів нервової трубки становить від 0,2 на 1000 новонароджених у Фінляндії та Японії до 2 на 1000 в Ірландії і Мексиці (в середньому 1 на 1000 новонароджених) [1, 11, 19, 22, 33].

Spina bifida виникає на 3–4-му тижні вагітності і може бути не тільки в ізольованому вигляді, але й поєднуватися з іншими вадами нервової системи і більш, ніж із 40 синдромами множинних вад розвитку, з найчастішою локалізацією в попереково-крижовій ділянці або в шийному відділі хребта з можливими складнощами хірургічної корекції, соціальної адаптації і розвитку таких пацієнтів. Незважаючи на певні досягнення методів пренатальної діагностики і профілактичних заходів, вказана аномалія є однією з достатньо поширених вроджених аномалій і значним інвалідизуючим фактором. Тому це визначає актуальність розгляду цього питання і, зокрема, оптимізації пренатальної й постнатальної діагностики, попередження і лікування вказаної вади [3, 10].

У медично-ембріологічному аспекті слід відзначити, що нервова трубка в людини формується з ектодерми, а її

замикання відбувається на 21–28-му дні після зачаття. У разі порушення процесів формування нервової трубки внаслідок негативного впливу різних ушкоджуючих факторів, залежно від місця виявлення дефекту, відбувається утворення Spina bifida або аненцефалії. Порушення замикання цефалічної частини нервової трубки призводить до аненцефалії, у разі порушення закриття каудальної частини — до Spina bifida. Менингоцеле виникає, коли кістки хребта не закривають повністю спинний мозок, а мозкові оболонки випинають через дефект у вигляді «мішечка», що містить рідину. Цей «мішечок» складається з трьох шарів: твердої мозкової оболонки, павутинної оболонки і м'якої мозкової оболонки. Частота поєднання з гідроцефалією становить близько 25% випадків. У більшості випадків спинний мозок і нервові корінці нормальні або з помірним дефектом, іноді «мішечок» мозкових оболонок може бути покритий шкірою. Існує загроза інфікування мозкових оболонок. У даному варіанті Spina bifida проводять хірургічне лікування [17, 23]. Мієломенингоцеле (Spina bifida cystica) є найбільш тяжкою формою і становить близько 75% усіх форм Spina bifida. У разі даної форми Spina bifida через дефект хребта виходить частина спинного мозку (мозкова грижа). Іноді «мішечок» зі спинним мозком може бути покритий шкірою, в інших випадках назовні можуть виходити сама тканина мозку і нервові корінці, а сама вираженість неврологічних проявів і порушень буде пов'язана з локалізацією і тяжкістю дефекту спинного мозку з високою загрозою інфікування. У разі залучення в процес кінцевого відділу спинного мозку можуть відзначитися порушення тільки сечового міхура і кишечника. У випадку більш тяжких дефектів порушення функції сечового міхура і кишечника може поєднуватися з паралічами ніг. Частота гідроцефалії становить 70–80%. Даний варіант Spina bifida потребує обов'язкового оперативного втручання [15, 27, 32].

Серед негативних факторів впливу щодо виникнення Spina bifida слід відзначити спадкові фактори, зокрема, успадкований генетичний дефект від одного з батьків, і несприятливі фактори зовнішнього середовища (фізичного, хімічного, біологічного характеру), що приводить до виникнення генетичних мутацій, однак усі патогенетичні механізми виникнення даної патології в теперішній час остаточно невідомі. З найбільшою вірогідністю має місце поєднаний вплив різних чинників і факторів ризику. Ризик народження другої дитини з дефектом нервової трубки (якщо перша народилася з цією аномалією) становить 3% і може бути зменшений до 1% у разі приймання фолієвої кислоти у великій дозі (4 мг/добу перед зачаттям і в першому триместрі вагітності). У разі обстеження жінки слід звертати увагу на наявність в анамнезі замерлої вагітності, викиднів, передчасних пологів. Виділені

певні мутації в гені *VANGL1* у родинах із дефектами нервової трубки, що дає підставу вважати їх значним фактором ризику даної патології [20, 21, 26].

Діагностика спинальних дізрафізмів є важливим і соціальним завданням, оскільки для дітей з такими аномаліями характерним є порушення стато-кінетичного розвитку, функції тазових органів із проблемами адаптації в суспільстві. Таких наслідків можна уникнути за допомогою своєчасного переривання вагітності чи хірургічної корекції аномалії в ранньому постнатальному періоді. Це можливо тільки за умов точної пренатальної діагностики. Слід зазначити, що сучасний стан розвитку медицини дає змогу проводити оперативне лікування *Spina bifida* під час вагітності, зазвичай між 19 і 26-м тижнями вагітності. Хірургічне втручання після 26-го тижня вагітності не показало суттєвих переваг виконання таких операцій [4, 5, 12]. Відзначено, що в дітей, яким проведена хірургічна корекція *Spina bifida* в утробі матері, меншою мірою розвивається гідроцефалія, вони менше потребують виконання лікворо-шунтуючих операцій, але їх здатність ходити і функції тазових органів істотно не поліпшуються. Необхідно відзначити й певний ризик переривання вагітності в разі виконання подібних операцій. Здебільшого ці оперативні втручання проводилися і проводяться в США. Європейський досвід хірургічної корекції *Spina bifida* виражений меншою мірою. У цьому зв'язку слід зазначити порівняно недавнє повідомлення в серпні 2014 р. про 100 виконаних оперативних втручань протягом попередніх 3 років із приводу мієломенінгоцеле під час вагітності (між 19 і 26-м тижнями) в дитячому шпиталі м Філадельфія. При цьому в якості критеріїв включення в цю програму розглядалися такі параметри: термін гестації 19–26 тижнів; мієломенінгоцеле, враховуючи рівень ураження T1-S1 і вентрикуломегалія менше 17 мм (діагностовано і підтверджено за допомогою пренатальної ехографії та магнітно-резонансної томографії — МРТ плода); одноплідна вагітність; нормальний каріотип плода; відсутність інших аномалій [16].

Пренатальна діагностика дефектів нервової трубки переважно здійснюється шляхом ультрасонографії і визначення рівня альфа-фетопротейну. Слід відзначити, що в нормі на поздовжньому січненні хребта плода, починаючи з 14 тижнів вагітності, візуалізується три центри осифікації кожного хребця (одне — на тілі хребця, і по одному — з кожного боку на зчленуванні між тілом і попережними відростками). Дані центри осифікації оточують нервову трубку і на поздовжньому січненні залежно від орієнтації датчика мають вигляд двох або трьох паралельних ліній. У разі наявності *Spina bifida* остисті відростки хребців при попережньому скануванні не зникають, у випадку менінгоцеле або мієломенінгоцеле у ділянці дефекту визначається гризовий мішок [2, 24, 30].

У деяких випадках при проведенні методу ультрасонографії не завжди можлива чітка візуалізація досліджуваних анатомічних структур унаслідок незручного положення плода, рубців передньої черевної стінки, ожиріння жінки тощо. У таких випадках застосування МРТ після 18-го тижня вагітності дає змогу отримати чітке зображення необхідної анатомічної області при відсутності шкідливого впливу на плід, уточнити і підтвердити діагноз для вирішення питання про подальшу тактику ведення вагітності з визначенням прогнозу для життя і здоров'я майбутньої дитини [6, 28].

Серед суттєвих неврологічних аспектів, які супроводжують *Spina bifida*, слід зазначити в 80–90% випадків наявність гідроцефалії; поєднання *Spina bifida* з аномалією

мозочка, зокрема, з мальформацією (синдромом) Арнольда—Кіарі 2-го типу (каудальна дислокація нижніх відділів хребца мозочка, довгастого мозку і IV шлуночка, характерною ознакою є поєднання з мієломенінгоцеле в поперековому відділі, утруднення вільної циркуляції спинномозкової рідини і розвиток гідроцефалії). Мальформація Арнольда—Кіарі 2-го типу зустрічається у співвідношенні 2 на 1000 живонароджених, а за даними аутопсії, серед дітей з мієломенінгоцеле мальформація Арнольда—Кіарі 2-го типу виявляється у 95% випадків [14, 18].

Більш ніж у 50% випадків у дітей з мієломенінгоцеле відзначається аномалія мозолистого тіла різного ступеня вираженості. Одна з важливих функцій мозолистого тіла — забезпечення можливості міжпівкульного гальмування для диференціації активності півкуль і більш ефективної обробки інформації. Від якості міжпівкульної взаємодії залежить рівень інтелекту. Аномалія мозолистого тіла з порушенням його функції може відігравати істотну роль у виникненні відхилень розвитку, неврологічних і психічних розладів — аутизму, шизофренії, синдрому дефіциту уваги і гіперактивності, дізлексії тощо [8, 13].

У 20% дітей зі *Spina bifida* спостерігаються інші вроджені вади розвитку центральної нервової системи (полімікрогірія, церебральні і мозочкові гетеротопії тощо). А 10% дітей зі *Spina bifida* мають затримку розумового розвитку. Слід зазначити, що в дітей з даною патологією збільшується частота синдрому дефіциту уваги з гіперактивністю порівняно з контрольною групою здорових дітей (відповідно 31% і 17%), проблеми з навчанням у школі [7, 9, 25].

Нижче наводимо клінічний випадок пацієнта Р., 6 років, що проходив обстеження та лікування у відділенні дитячої психоневрології ДУ «ІПАГ НАМН України». Дитина надійшла до відділення зі скаргами на порушення функції тазових органів у вигляді енурезу, енкопрезу (виділення сечі краплями, міг не втримати кал), головного болю, особливо при зміні погодних умов і втомі.

З анамнестичних даних, дитина народилася від першої вагітності на фоні загрози переривання в першому триместрі, анемії і фетоплацентарної недостатності. Професійна діяльність матері була пов'язана зі шкідливими умовами (робота на фабриці взуття, контакт із лаками і фарбами). Родорозрішення відбулося природним шляхом на 40–41-му тижні, маса при народженні становила 3670 г, довжина тіла — 54 см, оцінка за шкалою Апгар — 6/7 балів. На другий день дитина була прооперована з приводу спинно-мозкової грижі. Подальший розвиток відбувався із затримкою. Хлопчик почав утримувати голову з 4 місяців, сидіти — з 8 місяців, ходити — з 1 року 6 місяців. Судом не було. Періодично проходив курси реабілітаційного лікування за місцем мешкання. Згідно з проведеною комп'ютерною томографією, — ознаки внутрішньої лікворної гіпертензії з оклюзією на рівні прозорої перегородки.

У неврологічному статусі — обвід голови 53 см, функції черепних нервів без особливостей. Тонус помірний, сухожилкові рефлекси, d=s, спастичні; черевні рефлекси позитивні, легко зникають. Хода звичайна. Порушені функції тазових органів у вигляді енурезу, енкопрезу. Сечовиділення краплями (периферичний тип нетримання сечі — істинне нетримання сечі).

Згідно з проведеною МРТ головного мозку, визначено МРТ-ознаки вродженої аномалії розвитку мальформації Арнольда—Кіарі 2-го типу.

Заключний діагноз: вроджена вада розвитку (мальформація Арнольда—Кіарі 2-го типу), стан п/о з приводу спинно-мозкової грижі поперекового відділу хребта,

порушення функції тазових органів у вигляді енурезу, енкопрезу.

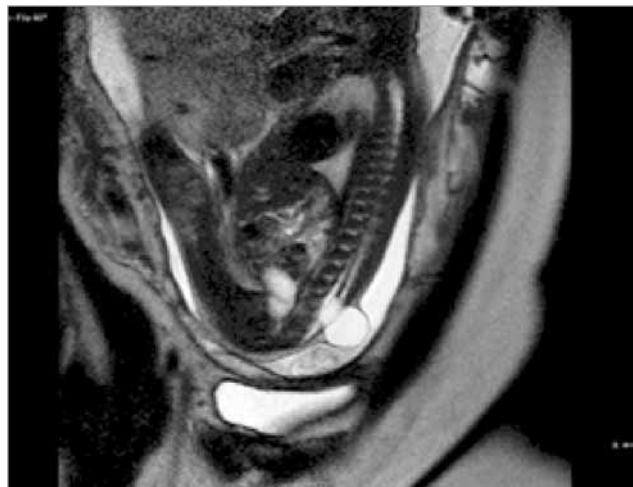
Після проведення курсу лікування була рекомендована комісія ЛКК за місцем мешкання з метою рішення питання про державну соціальну допомогу.

Даний випадок підкреслює *необхідність* обов'язкового проведення МРТ головного мозку в разі наявності в дитини Spina bifida, що дає змогу діагностувати інші аномалії розвитку головного мозку в поєднанні зі Spina bifida. Найбільш частою серед них є мальформація Арнольда—Кіарі 2-го типу, яка поєднується з мієломенінгоцеле в поперековій ділянці, а в деяких випадках реєструється як ізольований варіант Spina bifida. Також у даному випадку в дитини були лікворо-динамічні порушення з частим головним боєм. У нормі спинно-мозкова рідина циркулює в субарахноїдальних просторах головного та спинного мозку, а на рівні великого потиличного отвору субарахноїдальні простори головного і спинного мозку з'єднуються для забезпечення вільного відтоку ліквору від головного мозку. У разі аномалії Арнольда—Кіарі (опущення стовбура головного мозку та мигдаликів мозочка у великий потиличний отвір) низько розташовані мигдалики мозочка ускладнюють вільну циркуляцію спинно-мозкової рідини між головним і спинним мозком із розвитком лікворо-динамічних порушень і головним боєм, що було в даній дитини.

Необхідно відзначити і важливість уточнювальної МРТ у разі безпосередньо ізольованої Spina bifida під час вагітності, що має значення і для доопераційного планування хірургічної корекції даної вади після народження дитини. Нижче наведено результати МРТ у терміні вагітності 27–28 тижнів вагітності з чітким визначенням Spina bifida в попереково-крижовому відділі хребта (менінгоцеле) з такими розмірами: вертикальний — 2,33 см; ширина — 2,17 см; передньо-задній — 1,63 см; висота грижових воріт — 0,8 см; ширина — 0,74 см (рис.).

Слід зазначити, що в даному випадку при проведенні попереднього ультразвукового дослідження (УЗД) у висновку були зазначені діагнози у вигляді синдрому Арнольда—Кіарі 2-го типу і Spina bifida в попереково-крижовому відділі під знаком питання. Проведене МРТ дало змогу визначити безпосередні ознаки Spina bifida з відсутністю змін і аномалій задньої черепної ямки та її структур із виключенням синдрому Арнольда—Кіарі 2-го типу. При цьому також за допомогою методу МРТ були визначені зміни структури мозолистого тіла зі зменшенням задніх відділів тіла і валику мозолистого тіла, що не було встановлено при УЗД.

Це демонструє поліпшення якості пренатальної діагностики і диференціальної діагностики на підставі комплексного застосування методів УЗД і МРТ під час вагітності. Це дає змогу не тільки остаточно визначити і підтвердити наявність спинальних дізрафізмів, але й встано-



**Рис.** Вагітність 27–28 тижнів. МРТ-ознаки Spina bifida в попереково-крижовому відділі хребта (сагітальна площина)

вити наявність чи відсутність інших аномалій розвитку, у тому числі головного мозку. При цьому слід зазначити певні переваги методів УЗД і МРТ. До переваг методу УЗД відноситься більш чітка візуалізація кісткових структур і хребців, а до переваг методу МРТ — відображення патологічних змін у будь-якій площині з високим контрастним і просторовим розрішенням зображень, візуалізація внутрішніх органів, структур головного мозку і, зокрема, рідинних структур, чіткого диференціювання між різними типами Spina bifida (Spina bifida occulta, менінгоцеле і мієломенінгоцеле (Spina bifida cystica)). Тому в разі підозри, сумнівів щодо патології хребта і спинного мозку при виконанні УЗД необхідно проводити додаткове МРТ із метою остаточної верифікації діагнозу, виключення інших аномалій розвитку, визначення ступеня тяжкості ураження і тактики ведення вагітності, пологів і раннього постнатального періоду.

## Висновки

Таким чином, оптимізація пренатальної та постнатальної діагностики, впровадження нових технологій, встановлення клініко-морфологічних особливостей вроджених вад розвитку з ураженням центральної нервової системи в дітей і прогностичної значущості факторів ризику їх формування зі створенням комплексної системи надання діагностично-прогностичної та лікувально-профілактичної допомоги становить один із головних і перспективних напрямків сучасної медицини. Особливе значення має питання формування груп ризику вагітних і профілактики дефектів нервової трубки, які є одними з поширених вад розвитку і суттєвим фактором дитячої інвалідизації.

## ЛІТЕРАТУРА

1. Бицадзе В.О. Принципы профилактики развития дефектов нервной трубки плода / В.О. Бицадзе, А.Д. Макацария // Фарматека. — 2007. — № 1. — С. 26–28.
2. Врожденные пороки развития: пренатальная диагностика и тактика / под ред. Б.М. Петриковского, М.В. Медведева, Е.В. Юдиной. — 1-е изд. — Москва: РАВУЗДПГ, Реальное время, 1999. — 256 с.
3. Еликбаев Г.М. Врожденные спинальные патологии у детей / Г.М. Еликбаев, В.А. Хачатрян, А.К. Карабеков. — Шымкент, 2008. — 80 с.
4. A Randomized Trial of Prenatal versus Postnatal Repair of Myelomeningocele / N.S. Adzick, E.A. Thom, C.Y. Spong, J.W. Brock // N. Engl. J. Med. — 2011. — Vol. 364. — P. 993–1004.
5. Adzick N.S. Fetal myelomeningocele: natural history, pathophysiology, and in-utero intervention / N.S. Adzick // Semin. Fetal. Neonatal. Med. — 2010. — Vol. 15 (1). — P. 9–14.
6. Antenatal ultrasound and magnetic resonance imaging in localizing the level of lesion in Spina bifida and correlation with postnatal outcome / M. Appasamy, D. Roberts, D. Pilling, N. Buxton // Ultrasound Obstet. Gynecol. — 2006. — Vol. 27 (5). — P. 530–536.
7. Attention problems and executive functions in children with Spina bifida and hydrocephalus / R. Burmeister, H.J. Hannay, K. Copeland [et al.] // Child. Neuropsychology. — 2005. — Vol. 11 (3). — P. 265–283.



8. Banich M.A. A lifespan perspective on interaction between the cerebral hemispheres / M.A. Banich, W. Brown // *Developmental Neuropsychology*. — 2000. — Vol. 18 (1). — P. 1—10.
9. Barnes M. Reading and writing skills in young adults with Spina bifida and hydrocephalus / M. Barnes // *Journal of the International Neuropsychological Society*. — 2004. — Vol. 10 (5). — P. 655—663.
10. Botto L.D. Neural tube defects / L.D. Botto, C.A. Moore, M.J. Khoury // *N. Engl. J. Med.* — 1999. — Vol. 341. — P. 1509—1519.
11. Canfield M.A. The prevalence and predictors of anencephaly and Spina bifida in Texas / M.A. Canfield, L. Marengo, T.A. Ramadhani // *Paediatr. Perinat. Epidemiol.* — 2009. — Vol. 23 (1). — P. 41—50.
12. Chen C.P. Prenatal diagnosis, fetal surgery, recurrence risk and differential diagnosis of neural tube defects / C.P. Chen // *Taiwan. J. Obstet. Gynecol.* — 2008. — Vol. 47. — P. 283—290.
13. Cognitive functions in children with myelomeningocele without hydrocephalus / B. Lindquist, P. Uvebrant, E. Rehn, G. Carlsson // *Childs. Nerv. Syst.* — 2009. — Vol. 25 (8). — P. 969—975.
14. Congenital Chiari malformation / P. Vannemreddy, A. Nourbakhsh, B. Willis, B. Guthikonda // *Neurology India*. — 2010. — Vol. 58 (1). — P. 6—14.
15. Dias M.S. Neurosurgical management of myelomeningocele (Spina bifida) / M.S. Dias // *Pediatr. Rev.* — 2005. — Vol. 26. — P. 50—60.
16. Fetal Myelomeningocele Repair: The Post-MOMS Experience at The Children's Hospital of Philadelphia Fetal Diagnosis and Therapy / J.S. Moldenhauer, S. Soni, N.E. Rintoul, N.S. Adzick, published online. — 2014. — Aug. 15.
17. Intrathoracic giant meningocele developing hydrothorax: a case report / J. Mizuno, H. Nakagawa, T. Yamada, T. Watabe // *J. Spinal. Disord. Tech.* — 2002. — Vol. 15. — P. 529—532.
18. Juranek J. Anomalous development of brain structure and function in Spina bifida myelomeningocele / J. Juranek, M.S. Salman // *Developmental Disabilities*. — 2010. — Vol. 1. — P. 23—30.
19. Mitchell L.E. Epidemiology of neural tube defects / L.E. Mitchell // *Am. J. Med. Genet. C Semin. Med. Genet.* — 2005. — Vol. 135. — P. 88—94.
20. Mitchell L.E. Spina bifida / L.E. Mitchell // *Lancet*. — 2004. — Vol. 364 (9448). — P. 1885—1895.
21. Mutations in VANGL1 Associated with Neural—Tube Defects / Z. Kibar, E. Torban, J.R. McDermid, A. Reynolds // *N. Engl. J. Med.* — 2007. — Vol. 356. — P. 1432—1437.
22. Nikkila A. The incidence of Spina bifida in Sweden 1973—2003: the effect of prenatal diagnosis / A. Nikkila, H. Rydhstrom, B. Kallen // *European Journal of Public Health*. — 2006. — Vol. 16 (6). — P. 660—662.
23. Normal anatomy and congenital anomalies of the spine and spinal cord / F.R. Gutierrez, P.K. Woodard, M.J. Fleishman [et al.] // In: Osborn A.G., Maack H. (eds.). — *Diagnostic neuroradiology*. — 1st ed. — St. Louis: Mosby, 1994. — P. 785—819.
24. Paladini D., Sonographic examination of the fetal central nervous system: guidelines for performing the «basic examination» and the «fetal neurosonogram» // *Ultrasound Obstet. Gynecol.* — 2007. — Vol. 29. — P. 109—116.
25. Rose B.M. Attention and executive functions in adolescents with Spina bifida / B.M. Rose // *Journal of Pediatric Psychology*. — 2007. — Vol. 32 (8). — P. 983—994.
26. Sebold C.D. Recurrence risks for neural tube defects in siblings of patients with lipomyelomeningocele / C.D. Sebold, E.C. Melvin, D. Siegel // *Genet. Med.* — 2005. — Vol. 7. — P. 64—67.
27. Spinal lesion level in Spina bifida: a source of neural and cognitive heterogeneity / J.M. Fletcher, K. Copeland, J.A. Frederick // *J. Neurosurg.* — 2005. — Vol. 102 (3 Suppl.). — P. 268—279.
28. The use of in utero MRI to supplement ultrasound in the foetus at high risk of developmental brain or spine abnormality / P.D. Griffiths, M. Porteous, G. Mason, S. Russel // *The British Journal of Radiology*. — 2012. — Vol. 85. — P. e1038—e1045.
29. Thompson D.N.P. Spinal dysraphic anomalies; classification, presentation and management / D.N.P. Thompson // *Paediatrics and Child Health*. — 2010. — Vol. 20 (9). — P. 397—403.
30. Three-dimensional ultrasound examination of the fetal central nervous system / G. Pilu, T. Ghi, A. Carletti [et al.] // *Ultrasound. Obstet. Gynecol.* — 2007. — Vol. 30. — P. 233—245.
31. Tortori-Donati P. Spinal dysraphism: a review of neuroradiological features with embryological correlations and proposal for a new classification / P. Tortori-Donati, A. Rossi, A. Cama // *Neuroradiology*. — 2000. — Vol. 42 (7). — P. 471—491.
32. Vinck A. Motor profile and cognitive functioning in children with Spina bifida / A. Vinck, M.W. Nijhuis-van der Sanden, N.J. Roelvelde // *Eur. J. Paediatr. Neurol.* — 2010. — Vol. 14 (1). — P. 86—92.
33. Williams L.J. Decline in the prevalence of Spina bifida and anencephaly by race/ethnicity: 1995—2002 / L.J. Williams, S.A. Rasmussen, A. Flores // *Pediatrics*. — 2005. — Vol. 116 (3). — P. 580—586.

**Спинальный дизрафизм. Клинико-неврологические и диагностические особенности. Случаи из практики**  
**А.А. Шевченко**

ГУ «Институт педиатрии, акушерства и гинекологии НАМН Украины», г. Киев, Украина

В статье приведены основные сведения об актуальной проблеме современной медицины—спинальном дизрафизме, в частности, Spina bifida. Несмотря на определенные достижения методов пренатальной диагностики и профилактических мероприятий, указанная аномалия является одной из распространенных врожденных аномалий и значительным инвалидизирующим фактором, обуславливающим оптимизацию пренатальной и постнатальной диагностики, предупреждения и лечения указанного порока. Приведены клинические случаи из практики.

**Ключевые слова:** спинальный дизрафизм, Spina bifida, врожденные аномалии центральной нервной системы, профилактика, диагностика, лечение.

**Spinal dysraphism. Clinical, neurological and diagnostic features. The cases from practice**

**O.A. Shevchenko**

SI «Institute of Pediatrics, obstetrics and gynecology National academy of medical sciences of Ukraine», Kyiv, Ukraine

This article provides basic information about the actual problem of modern medicine — spinal dysraphism, in particular Spina bifida. Despite some achievements of methods of prenatal diagnosis and prevention, this anomaly is a common congenital anomalies and significant factor of the invalidisation. This should be considered for optimization of pre-and postnatal diagnostics, prevention and treatment of this anomaly. Description of clinical cases from practice is described.

**Key words:** spinal dysraphism, Spina bifida, congenital abnormalities of the central nervous system, prevention, diagnosis, treatment.

**Сведения об авторах:**

**Шевченко Александр Анатолиевич** — канд.мед.н., ст. н. сотр. отделения психоневрологии для детей с перинатальной патологией и орфанными заболеваниями ГУ «ИПАГ НАМН Украины». Адрес: г. Киев, ул. Майбороды, 8, тел. (044) 483-62-24.

Статья поступила в редакцию 10.02.2016 г.