

УДК 616.26-007.43-036.65-089.028

О.К. Слєпов, О.П. Пономаренко, О.Г. Шипот, М.О. Талько

## Рецидивні природжені діафрагмальні грижі: причини та можливі фактори ризику, методи повторної хірургічної корекції (огляд літератури та власні спостереження)

ДУ «Інститут педіатрії, акушерства і гінекології НАМН України», м. Київ, Україна

PERINATOLOGIYA I PEDIATRIYA.2016.1(65):112-117;doi 10.15574/PP.2016.65.112

Наведено огляд літератури та власний досвід клініки в лікуванні рецидивних природжених діафрагмальних гриж у дітей. Вивчено основні фактори ризику, у тому числі використання різних заплат, які впливають на рецидив природженої діафрагмальної грижі. Подано клінічні випадки рецидивних діафрагмальних гриж у дітей, які лікувалися у відділенні хірургічної корекції природжених вад розвитку в дітей ДУ «Інститут педіатрії, акушерства та гінекології НАМН України». Визначено основні причини розвитку рецидиву цієї вади.

**Ключові слова:** діти, діафрагмальна грижа, рецидив, заплата, пластика діафрагми.

Природжена діафрагмальна грижа (ПДГ) — одна з найскладніших вад розвитку перинатального періоду, тяжкість якої обумовлена не лише дефектом діафрагми, але й супутніми ознаками гіпоплазії легень і легеневої гіпертензії. При цій ваді виникають тяжкі респіраторні та гемодинамічні розлади, які в 79–95% випадків проявляються одразу від народження [3]. Значний прогрес у пренатальній діагностиці за останні роки дає змогу не лише чітко виявляти ПДГ ще в утробі матері, але й визначати майбутню хірургічну тактику в неонатальному періоді. Стратегія передопераційної підготовки та оперативного лікування новонароджених із даною патологією в більшості своїх завдань розроблена та впроваджена. Проте потребують подальшого вивчення аспекти ведення дітей з ПДГ у пізньому післяопераційному періоді, структура диспансерного спостереження та корекція ускладнень, пов'язаних із даним захворюванням.

За останні 10 років рівень виживання пацієнтів із ПДГ значно зріс у зв'язку з використанням «м'яких» параметрів вентиляції, височастотної вентиляції, відстрошеного хірургічного лікування після передопераційної стабілізації, поліпшення післяопераційного догляду [22, 37, 40]. Тому в сучасних умовах надзвичайно актуальним є проведення всебічного довготривалого спостереження за дітьми після хірургічної корекції вади, виявлення ускладнень і визначення шляхів їх профілактики та корекції. До таких ускладнень можна віднести нейрокогнітивну затримку, втрату слуху, відставання у фізичному розвитку, гастроєзофагеальний рефлюкс, деформації грудної клітки, післяопераційні вентральні грижі, рецидиви діафрагмальних гриж [39]. Останні (рецидиви ПДГ) — хоча і не найпоширеніші з можливих ускладнень, але є дуже важливим показником для аналізу та оцінки існуючих оперативних методик, алгоритмів лікування і пошуку нових альтернативних хірургічних підходів. Ряд закордонних клінічних центрів вже застосовують стандартизовані схеми амбулаторного ведення даної групи хворих, які дають змогу забезпечити рутинний скринінг рецидивів ПДГ [39].

Фактори ризику серед дітей з ПДГ, які можуть призвести до рецидиву, залишаються недостатньо вивченими. У вітчизняних публікаціях дані про післяопераційні рецидиви ПДГ представлені вкрай мало [12]. Більш відверто висвітлюють свої дані про операційні ускладнення в хірургії ПДГ зарубіжні автори [17, 23]. За одними літературними даними, рецидивні діафрагмальні грижі виникають у 8–50% випадках [39], за іншими — у 5–15% [15, 33].

В одному масштабному дослідженні при створенні мультифакторної моделі прогнозування рецидивів ПДГ на основі аналізу ключових факторів, які могли впливати

на розвиток рецидиву, вивчено 238 новонароджених з однобічною ПДГ, прооперованих у період 1990–2006 рр. [14]. Відмічено 24 випадки рецидивів (10%). Усі фактори ризику виникнення рецидиву ПДГ поділено на дві основні групи: пацієнт-залежні та лікувально-залежні, з метою визначення, які з них є кращими індикаторами рецидивів. Установлено, що лише застосування заплат і післяопераційна тривалість перебування в стаціонарі (лікувально-залежні фактори) є двома незалежними індикаторами рецидиву ПДГ, статистично достовірними. Попередні дослідження не встановили роль жодного з них як фактора ризику рецидиву. Не секрет, що пацієнти з довготривалим післяопераційним перебуванням у стаціонарі мають підвищений ризик рецидиву через те, що тривалість їх перебування у ВРІТ відображає тяжкість перебігу даного захворювання, виходжування та супутні хвороби, кожне з яких, ймовірно, відіграє свою роль у наступному розвитку рецидиву. Також, скоріше за все, сама потреба в застосуванні заплати характеризує пацієнта як «більш складного» і не є безпосередньою причиною або передумовою розвитку рецидиву. Хоча заплата, навіть якщо вона була швидко видалена, з проведенням вторинної пластики може створити передумови для розвитку рецидиву шляхом порушення цілісності м'язових елементів діафрагми [1]. В пізніших дослідженнях припускають, що використанням надто малих заплат, як і різних хірургічних підходів, можна пояснити зростання рівня рецидивів [36]. Однак багато авторів виступають за застосування заплат діафрагми, коли первинне закриття дефекту може призвести до напруження й потребує в подальшому багатьох оперативних корекцій [39]. За іншими літературними даними, єдиним, найбільш важливим індикатором рецидиву грижі є наявність великого дефекту діафрагми або повної агенезії, закриття якої потребує застосування заплати чи клаптя [39]. Новонароджені з великими дефектами діафрагми і ті, хто отримували ЕКМО, або діти, в яких пластика проведена із застосуванням заплати (алотрансплантату), — знаходяться в групі найбільшого ризику (до 50% рецидивів) [9, 10]. При цьому відмічається, що приблизно в половині цих пацієнтів рецидиви виникають у перший рік після операції, а в деяких випадках вони пов'язані з ростом дитини. Існують такі повідомлення, що частота рецидивів менша в тих, у кого застосовувався біологічний матеріал для пластики (наприклад Permacol) [35].

Алопластика діафрагми застосовується ще з 1951 р. Але, незважаючи на досягнуті результати, вона повністю не вирішує проблему лікування ПДГ. У 1950 р. Cumber-

land і Scales вперше сформулювали критерії ідеального імплантату, які з плином часу були доповнені й модифіковані, згідно з вимогами сучасної хірургії [11].

Сучасна класифікація ендопротезів запропонована Р. Amid в 1997 р. [11] та розроблена на основі структури матеріалу, його біоактивності, стимуляції фібро- та ангіогенезу, спорідненості з оточуючими тканинами і тканинної реакції на них, можливих ускладнень. Згідно з цією класифікацією, виділяють 5 типів ендопротезів.

1-й тип. Повністю макропористі монофіламентні поліпропіленові протези (Лінтекс, Prolen, Atrium, Marlex, Surgipro, Trelex). Даний тип матеріалів викликає активний ангіогенез і виражену реакцію фібробластів і служить каркасом для проростання сполучною тканиною, із формуванням надійного «протезного анастомозу» [9, 34]. Достатня молекулярна проникність дає змогу білковоподібним речовинам проникати в пори, у результаті чого проходить швидко фібринозна фіксація сітки до тканин, що зменшує ризик розвитку сером. При нагноєнні рани немає необхідності у видаленні такого протеза. У літературі описані поодинокі спостереження використання поліпропіленових сіток при корекції грижі Бохдалека в новонароджених [29]. Описано також зміцнення купола діафрагми поліпропіленовою сіткою при вираженому натягу швів [13]. У разі несприятливого наслідку, за даними патологоанатомічної експертизи виявлено, що тканинна реакція на поліпропілен перебігає по типу асептичного запалення і в ряді спостережень закінчується утворенням сероми, а потім нагноєння [6, 16, 21]. При повторних операціях виявлено, що ендопротези скорочуються в розмірах на 30% протягом року, що може бути причиною рецидиву. Ускладнення у вигляді деформації та міграції імплантату зустрічаються в 40–45% спостережень [2, 7, 11, 27].

2-й тип. Повністю мікропористі протези (політетрафторетилен Gore-Tex) із розміром пор менше 10 мікрон. Ці матеріали допускають потрапляння бактерій в пори і виключають проникнення туди макрофагів, тому існує ризик інфікування.

3-й тип. Макропористі протези з мультифіламентними або мікропористими компонентами — політетрафторетилен (ПТФЕ), Surgipro multifilament, Mersilene, Micromesh. Недоліком цієї групи матеріалів являється порівняно легка схильність до інфікування, що пов'язано з присутністю мультифіламентних і мікропористих компонентів, які вкривають бактерії [10, 27, 38]. Надії на унікальні властивості тефлону не виправдалися [30].

4-й тип. Жорсткі макропористі монофіламентні сітчасті протези (Herniamesh) [8] не застосовуються для закриття дефектів діафрагми, оскільки не забезпечують достатньої герметизації плевральної порожнини.

5-й тип. Композитні протези з різними властивостями поверхні (Parietex Composite, Gore-Tex Dualmesh, Europlak) зарекомендували себе найкращим чином. Ці сітки мають дві функціонально різні поверхні: мікропориста поверхня запобігає утворенню фібринозних нашарувань, перешкоджає утворенню злук з органами черевної порожнини, макропориста поверхня ініціює ріст і розвиток фібробластів, неангіогенез [2].

Виділяють також біологічні імплантаційні матеріали. Багаточисельні експериментальні роботи показали, що матеріали на основі колагену поступово заселяються мезенхімальними стовбуровими клітинами та їх похідними, що дає змогу створити в достатній мірі ефективний бар'єр між грудною та черевною порожнинями. Однак процес міграції, проліферації, диференціації та функціональної активності (синтез позаклітинного матриксу

та реорганізація колагенових матеріалів) клітин розтягнутий у часі і часто не відповідає терміну резорбції матеріалу, що призводить до його розривів і рецидиву ПДГ [26]. Однією з таких заплат є Surgisis Gold — це біологічна сітка з гідрофільним неадгезивним покриттям на основі колагену (porcine small intestine submucosa — SIS collagen, Cook Surgical). Матеріал отримують із підслизової оболонки тонкої кишки свиней. Для пластики діафрагми використовують або 4-шаровий або 8-шаровий матеріал товщиною 0,2 і 0,4 см відповідно [26].

Holcomb G. et al. (Дитячий шпиталь Канзас-Сіті, США, 2008 р.) наводять спостереження, в яких використано SIS при первинній пластичі діафрагми у дітей [29]. Унікальними властивостями цього матеріалу, на думку дослідників, є здатність вrostати в навколишні тканини і під дією сил натягу рости разом із тканинами організму. Однак автори доповідають про рецидив ПДГ у 3 з 16 дітей, яким виконано пластику купола діафрагми з використанням SIS. В успіху операції велика роль відводиться фіксації імплантату нерозсмоктуючими окремими вузловими швами. Використання шовного матеріалу, що розсмоктується, призводить до розвитку вторинного дефекту діафрагми і рецидиву ПДГ [24, 29].

Permacol (porcine dermal collagen; Tissue Science Laboratories) являє собою чистий поперечнозв'язаний колаген та еластин, позбавлений клітинних структур. Цей матеріал не володіє антигенними властивостями і викликає мінімальну запальну реакцію [19]. Колагенові волокна є каркасом для проростання тканинами і васкуляризації [35]. Завдяки поперечним зв'язкам він стійкий до тканинних і бактеріальних ферментів, унаслідок чого не розсмоктується з часом, не викликає злук при контакті з органами, не деформується в тканинах і забезпечує постійну міцність м'яких тканин. Permacol не стимулює нагноєння і може встановлюватися на тлі контрольованої інфекції або при високому ризику хірургічної інфекції. Експериментальні роботи, присвячені порівнянню властивостей Permacol, алодерми, синтетичної сітки, показали, що Permacol сприяє колонізації мезотелієм поверхні, забезпечує значне зниження ризику злукоутворення порівняно із синтетичним матеріалом [20, 36]. У разі відторгнення синтетичного матеріалу і при виникненні рецидиву ПДГ, після пластики діафрагми виникає необхідність повторної імплантації біологічного імплантату або використання власного м'язового клаптя на ніжці [32].

Хірурги Оксфордського університету описують таке клінічне спостереження. Дитині у віці 17 днів виконано пластику лівого купола діафрагми матеріалом Dualmesh Gore-Tex. При повторній операції з приводу шлунково-стравохідного рефлюксу в неї виявлено рецидив ПДГ. Дефект діафрагми був закритий біологічною сіткою Surgisis Gold. Через 2 роки в ділянці імплантації виявлено абсцес, що потребувало виконання чергової операції і видалення ендопротезу. В іншому спостереженні, при первинній пластичі діафрагми, використано Permacol. Рецидив у дитини виявлено через 4 міс., разом із цим імплантат був фібрознозмінений за кальцифікуванням. Дефект діафрагми був закритий за допомогою сітки Dualmesh Gore-Tex. Через 3 роки дитину знову прооперовано у зв'язку з розвитком запальної реакції в ділянці імплантації. Наявні ендопротези заміщено біологічною сіткою Surgisis Gold [18].

Незважаючи на результати експериментальних робіт, на практиці основним ускладненням при застосуванні біологічних імплантатів, на думку більшості авторів, є інфікування, запалення м'яких тканин у ділянці імплантату [5, 25, 28]. Імовірно, що це обумовлено не тільки вла-

стивостями матеріалу, але й особливостями імунної системи реципієнтів, а також консервативної терапії в післяопераційному періоді [38]. Тому ідеального синтетичного матеріалу для пластики ПДГ не існує. У літературі наведено клінічні вибірки застосування заплат різних розмірів і різного складу, але не можна забезпечити надійну доказову базу, на основі якої можна обирати матеріали для заплат або підходи до хірургічної корекції ПДГ з урахуванням віддалених результатів. Спірним залишається не тільки вибір імплантаційного матеріалу, але й вибір методу його постановки. В даний час пошук ідеального матеріалу для аллопластики діафрагми та ідеальний спосіб пластики діафрагми у новонароджених та пацієнтів інших вікових груп триває.

Останніми роками все частіше з'являються публікації, присвячені використанню торакоскопічної корекції ПДГ. Це обумовлено накопиченням досвіду ендоскопічних операцій та розвитком ендоскопічних технологій і є перспективним напрямком розвитку хірургії в дітей. Але незважаючи на те, що торакоскопічні втручання мають значущі функціональні та косметичні переваги, а також є менш травматичними, наявність існуючих літературних даних свідчать про вищий відсоток ризику розвитку рецидивів саме при них.

Так, у дослідженні, проведеному на кафедрі дитячої хірургії медичного факультету Університету Еге (Ізмір, Туреччина), встановлено, що з 14 дітей, яким виконано торакоскопічну корекцію лівобічної несправжньої ПДГ з 2006 по 2010 рр., у п'яти (35,7%) виявлено рецидив, порівняно з однією із 12 у групі після лапаротомії. При цьому не знайдено статистично достовірних відмінностей між групами рецидивних і безрецидивних ПДГ за такими параметрами, як антенатальний діагноз, пізній діагноз, супутня патологія, необхідність ШВЛ, передопераційний індекс оксигенації, правобічний дефект, наявність грижового мішку, видалення мішку, ребернофіксуючі шви, середня тривалість операції [31].

Дослідники з кафедри дитячої хірургії ГБОУ ВПО РНІМУ Мінздравсоцразвитку РФ, при дитячій міській клінічній лікарні № 13 імені Н.Ф. Філатова, приводять

дані порівняльного аналізу лікування новонароджених з ПДГ після пластики діафрагми відкритим та ендоскопічними методами. У період 2000–2011 р. прооперовано 82 новонароджених із ПДГ, яких поділено на 2 групи. 1-шу групу склали 39 (47,6%) дітей з ПДГ, оперованих відкритим способом, 2-гу — 43 (52,4%) новонароджені, оперовані торакоскопічно. Рецидив ПДГ виник у 9 (11%) дітей віком 6,1±3,7 міс. (від 12 дб до 1 року). У ранньому післяопераційному періоді в 1-й групі рецидив справжньої ПДГ виявлено на 25-ту добу після операції, у зв'язку з чим виконано повторну гофруючу пластику діафрагми, рецидив несправжньої ДГ закінчився летально. У 2-й групі рецидив несправжньої ДГ виявлено у 2 випадках на 12 та 14-ту післяопераційну добу, який характеризувався наростанням дихальної недостатності (плевральний дренаж був вже видалений і діти екстубовані). Корекцію рецидиву в одному випадку здійснено торакоскопічно, в іншому — лапароскопічно. При цьому слід відмітити, що розрив діафрагми пройшов у передньолатеральному куті, де торакоскопічні маніпуляції інструментами вкрай утруднені. У пізньому післяопераційному періоді, при контрольному обстеженні, у 2 (2,3%) дітей через 2 і 3 міс. відповідно після пластики діафрагми синтетичним матеріалом з'явилася гранульома по боковій поверхні грудної клітки, на місці фіксації імплантату навколо ребра (в місці накладення наскрізного шва). Обом дітям проведено видалення гранульоми, видалення лігатури, проте запальний процес зберігався, що стало показанням до оперативного втручання. З метою ревізії виконано торакотомію і виявлено, що дном норичевого каналу є синтетичний імплантат. Останній був вільно видалений з грудної порожнини. Макроскопічно змін синтетичного матеріалу не виявлено.

Досвід нашої клініки стверджує, що навіть великі дефекти діафрагми при ПДГ можна закривати місцевими тканинами без використання імплантатів [4].

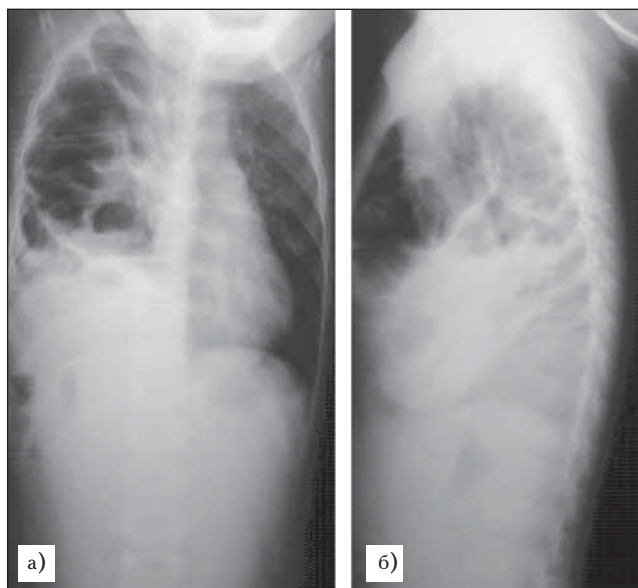
У відділенні хірургічної корекції природжених вад розвитку у дітей ДУ «ІПАГ НАМН України» з 1987 р. по даний час прооперовано 59 новонароджених із ПДГ. У жодному з цих випадків рецидиву ПДГ не було. Проте

Таблиця

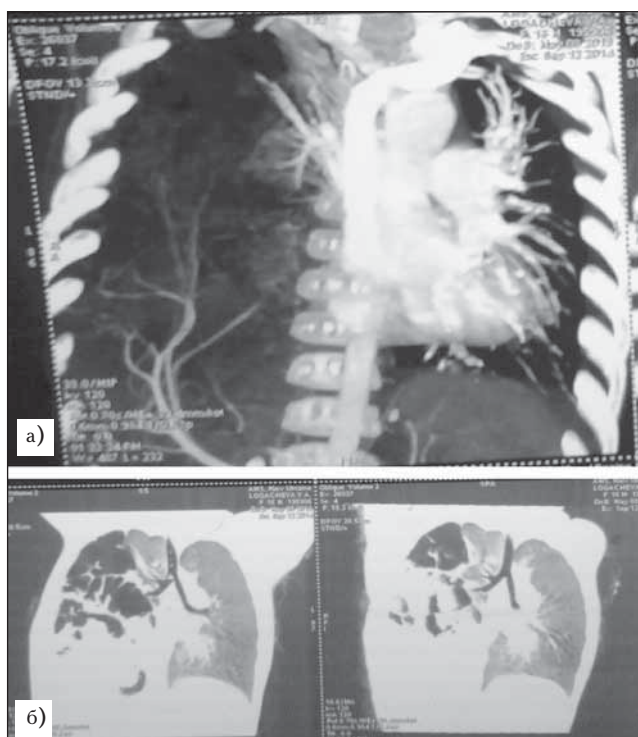
Пацієнти з рецидивами природжених діафрагмальних гриж

№	Вік	Стать	Діагноз	Операція після народження	Час виявлення рецидиву ПДГ	Метод хірургічної корекції рецидиву	Результат
1.	1 рік 4 міс.	Д.	Рецидив правобічної несправжньої ПДГ. Гіпоплазія легень	Формування правого купола діафрагми із застосування заплати (в першу добу життя)	Через 5 міс.	Ушивання дефекту діафрагми, пневмоліз	Одужання
2.	5 міс.	Х.	Рецидив правобічної справжньої ПДГ. Ателектаз середньої та нижньої частки правої легені	Пластика діафрагми за допомогою синтетичної заплати (3-тя доба життя)	Через 4 міс.	Пластика правого купола діафрагми місцевими тканинами	Одужання
3.	2 міс.	Д.	Рецидив лівобічної несправжньої ПДГ	Ушивання центрального дефекту діафрагми (в 1-шу добу життя)	Через 2 міс.	Пластика лівого купола діафрагми місцевими тканинами	Одужання
4.	5,5 міс.	Д.	Рецидив лівобічної несправжньої ПДГ	Ушивання дефекту діафрагми (5-та доба життя)	Через 5 міс.	Пластика лівого купола діафрагми місцевими тканинами	Одужання
5.	3 рік	Х.	Рецидив правобічної несправжньої ПДГ. Хронічний бронхіт	Формування правого купола діафрагми із застосування синтетичного (ПВХ) матеріалу (у 2-місячному віці)	Через 1 рік	Пластика правого купола діафрагми місцевими тканинами	Одужання





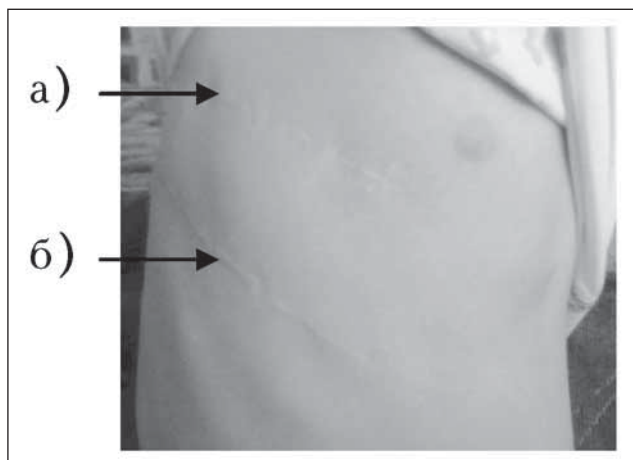
**Рис. 1.** Оглядові рентгенографії органів грудної клітки та черевної порожнини рецидивної природженої діафрагмальної грижі в прямій (а) та боковій (б) проекціях дитини Л., 5 міс.



**Рис. 2.** Комп'ютерні томограми рецидивної природженої діафрагмальної грижі в дитини Л., 5 міс.

протягом цього часу ми маємо досвід лікування 5 дітей з рецидивами ПДГ, які первинно прооперовані в обласних дитячих медичних закладах, за місцем проживання, у ранньому неонатальному періоді (таблиця).

Локалізація дефекту діафрагми в трьох дітей була правобічною (в однієї — несправжня ПДГ, у двох — справжня ПДГ) та у двох дітей — лівобічною. Середній період рецидивування становив 1,13 року (від 2 міс. до 3 років). У двох випадках при первинній корекції правобічної діафрагмальної грижі застосовано синтетичний матеріал типу поліхлорвінілової сітки для закриття дефекту, оскільки інтраопераційні дані розцінені як відсутність



**Рис. 3.** Рубці після перенесених торакотомій. а) торакотомія в IV міжребер'ї; б) торакотомія в VII міжребер'ї в дитини Л., 5 міс.

куполу діафрагми. В інших трьох випадках проведено пластику місцевими тканинами. Усі діти госпіталізовані з ознаками вираженої дихальної недостатності або частими рецидивними бронхітами та пневмоніями. Після проведення дообстежень — усі прооперовані. Хірургічним доступом в усіх випадках була торакотомія у VII міжребер'ї. При інтраопераційній ревізії виявлено наступне. У двох випадках правобічної ПДГ, в яких застосовувався синтетичний матеріал (в одному — ПХВ сітка, в іншому — частина судинного протезу), виявлено виражений злукочий процес між вісцеральною і парієтальною плеврою, нижньою часткою правої легені, з її ателектазом, із діафрагмальною поверхнею печінки (сітка була інтимно спаяна з тканиною печінки), а також із підлягаючими петлями кишечника з боку черевної порожнини (рис. 1, 2).

Після ретельного роз'єднання злук, видалення ПХВ сітки та низведення грижового вмісту в черевну порожнину встановлено, що купол діафрагми з наскрізним дефектом знаходився значно нижче печінки, з м'язовими валиками достатніми для пластики власними тканинами. Інтраопераційні дані свідчать про неповну ревізію грижових воріт під час першої операції, відсутність пошуку можливих елементів діафрагми та, як наслідок, неввірно обраної хірургічної тактики. При цьому грижовий вміст, а саме печінка, просто був вкритий синтетичним матеріалом, який фіксувався до оточуючих тканин значно вище діафрагми. Хірургічний доступ використаний при першій операції, шляхом торакотомії в IV міжребер'ї, не давав можливості повноцінної ревізії правобічної ПДГ і її корекції. При повторній операції, після виділення м'язових елементів діафрагми, проведено її пластику власними тканинами, з накладанням П-подібних швів, нерозсмоктуючим шовним матеріалом (шовк 2/0), без натягу, з фіксацією вузловими швами за підлягаюче ребро (рис. 3).

В іншому випадку рецидивної правобічної ПДГ виявлено грижовий мішок, представлений гіпоплазованими м'язовими елементами діафрагми, з вираженим злукочивим процесом між ним і стінками грудної клітки. При цьому по медіальній поверхні грижового мішка виявлено хороший м'язовий валик, який при першій операції не був диференційований та підшитий до груднини в ділянці V–VI ребер. Медіальний м'язовий валик відокремлено від грудної стінки виділено грижовий мішок та занурено грижовий вміст у черевну порожнину. Проведено пластику купола грудо-черевної перетинки дублікатурою із гіпоплазованої діафрагми, з підшиванням її П-подібними

швами по задньобоковой поверхности за VIII та IX ребра. По переднемедиальному краю дубліката діафрагми укріплена м'язовою частиною збереженої діафрагми шириною до 4 см. У задньому плевро-костальному синусі дефект ушити сформованою м'язовою частиною діафрагми.

При корекції двох рецидивних лівобічних ПДГ в одному випадку виявлено гризовий вміст (шлунок та великий чепець), вкритий очеревиною, та гризові ворота 5x3 см, краями яких були м'язові валики діафрагми. Останні виділені, проведено занурення гризового вмісту в червну порожнину та ушивання дефекту П-подібними швами без натягу тканин. В іншому випадку, при ревізії, в центральній частині діафрагми виявлено гризовий мішок, представлений витонченою безм'язовою її частиною. Також у переднемедиальному відділі виявлено два наскрізні дефекти розмірами 2x2 см і 1x1,5 см, через які в червну порожнину був переміщений фіксований злуками великий чепець. Після виділення усіх елементів гризового комплексу та роз'єднання злук стінки гризового мішка частково висічені, а дефект діафрагми ушити наглухо П-подібними швами, причому два з них — з фіксацією за ребро. Усі прооперовані діти виписані з клініки в задовільному стані з одужанням. При наступних контрольних оглядах протягом 1–8 років даних про повторне рецидивування не виявлено. Психофізичний розвиток цих 5 оперованих дітей відповідає їх віку. Ефект від повторної хірургічної корекції рецидивних ПДГ добрий.

## Висновки

За даними світової літератури, ідеального синтетичного матеріалу для пластики ПДГ дотепер не існує. На практиці, основним ускладненням при застосуванні біологічних імплантатів є інфікування та запалення м'яких тканин у ділянці імплантату. В літературі наводяться клінічні вибірки застосування заплат різних розмірів і різного складу, але не можна забезпечити надійну доказову базу, на основі якої можна обирати заплатні матеріали або підходи до хірургічної корекції ПДГ з урахуванням віддалених результатів. Спірним залишається не тільки вибір імплантаційного матеріалу, але й методи його постановки.

Торакоскопічна корекція ПДГ є перспективним напрямком розвитку хірургії у дітей. Але незважаючи на те, що торакоскопічні втручання мають значно кращий косметичний результат і зменшують тривалість післяопераційного перебігу, наявність існуючих літературних даних свідчить про більш вищий відсоток ризику розвитку рецидивів саме при ній.

З огляду на власний досвід можна стверджувати, що пластика діафрагми в більшості випадків може виконуватися власними тканинами. У разі вираженого дефекту або аплазії купола діафрагми хірургічна корекція ПДГ проводиться з використанням м'язового клаптя з передньої черевної стінки на ніжці за власною оригінальною методикою [4].

## ЛІТЕРАТУРА

1. Жебровский В.В. Опыт реконструктивных операций при послеоперационных вентральных грыжах с применением аутопластических и протезирующих методов / В.В. Жебровский, Ф.Н. Ильченко, М.С. Салах Ахмед // Вестник герниологии. — 2004. — С. 46—52.
2. Клише У. Сморщивание полипропиленовых сеток после имплантации (экспериментальное исследование) / У. Клише, И. Конце, М. Ануров // Актуальные вопросы герниологии : материалы конференции. — Москва, 2002. — С. 21.
3. Особливості клінічних проявів та діагностики пізно виявлених природжених хибних діафрагмальних гриж у дітей / О.К. Слепов, В.П. Сорока, Є.О. Слепов, О.П. Пономаренко // Перинатология и педиатрия. — 2014. — № 2 (58). — С. 30—33.
4. Пат. України на корисну модель № 99619 А61В 17/56 (2006.01) Спосіб комбінованої пластики діафрагми при її великих наскрізних природжених дефектах / О.К. Слепов, О.П. Пономаренко, М.О. Талько [та ін.] ; Заяв. 20.01.2015; Опубл. 10.06.2015; Бюл. № 11.
5. Синтетические материалы в хирургии тазового дна / В.И. Краснопольский, А.А. Попов, С.Н. Буянова [и др.] // Акушерство и гинекология. — 2003. — № 6. — С. 36—38.
6. Современные технологии и возможности реконструктивно-восстановительной и эстетической хирургии : материалы 1-й международной конференции / под ред. проф. В.Д. Федорова, проф. А.А. Адамяна. — Москва, 2008. — С. 20—21.
7. Сурков Н.А. Экспериментальные и клинические результаты использования сетчатого эндопротеза ВИПРО / Н.А. Сурков // Актуальные вопросы герниологии : материалы конференции. — Москва, 2002. — С. 78—80.
8. Тихонова О.А. Сравнение полипропиленового имплантата фирм «Линтекс» и «Ethicon» при пластике послеоперационных грыж живота / О.А. Тихонова // Современные подходы к разработке эффективных перевязочных средств, шовных материалов и полимерных имплантатов : материалы 4-й международной конференции. — Москва, 2001. — С. 290—293.
9. Треушников В.М. Основные принципы создания биосовместимых имплантатов / В.М. Треушников // Нижегородские ведомости медицины. — 2007. — № 6. — С. 46—55.
10. Федоров В.Д. Лечение больших и гигантских послеоперационных вентральных грыж / В.Д. Федоров, А.А. Адамян, Б.Ш. Гогия // Хирургия. — 2000. — № 1. — С. 11—14.
11. Федоров И.В. Протезы в хирургии грыж: столетняя эволюция / И.В. Федоров, А.Н. Чугунов // Герниология. — 2004. — № 2. — С. 45—53.
12. Хасянзянов А.К. Опыт лечения врожденных диафрагмальных грыж у детей / А.К. Хасянзянов, М.А. Барская, А.В. Вавилов // Актуальные проблемы детской хирургии: сб. науч. тр. — Саратов, 2002. — С. 175—177.
13. Шебушев Н.Г. Пластика дефектов брюшной стенки полипропиленовой сеткой / Н.Г. Шебушев, М.Ю. Бредихин, С.П. Евтушенко // Герниология. — 2004. — № 3. — С. 55.
14. A multivariate model for predicting recurrence in congenital diaphragmatic hernia / Jason C. Fisher, Mary Jo Haley, Alejandro Ruiz-Elizalde [et al.] // J. Pediatr. Surg. — 2009. — June, Vol. 44 (6). — P. 1173—1180. doi:10.1016/j.jpedsurg.2009.02.043.
15. Abdominal complications related to type of repair for congenital diaphragmatic hernia / S.D. St Peter, P.A. Valusek, K. Tsao [et al.] // Surg. Res. — 2007. — Vol. 140 (2). — P. 234—236.
16. Amid P.K. Inguinal and femoral hernioplasty utilizing polypropylene patch and plug / P.K. Amid, A.G. Shulman, I.L. Lichtenstein // Ann. Ital. Chir. — 1993. — Vol. 44. — P. 119—125.
17. Analysis of an improved survival rate for congenital diaphragmatic hernia / C.D. Downard, T. Jaksic, J.J. Garza [et al.] // J. Pediatr. Surg. — 2003. — Vol. 38. — P. 729—732.
18. Basil Bekdash Recurrent late complications following congenital diaphragmatic hernia repair with prosthetic patches: a case series / Basil Bekdash, Baljit Singh, Kokila Lakhoo // J. of Medical Case Reports. — 2009. — Vol. 3. — P. 7237.
19. Catena F. Use of porcine dermal collagen graft (Permacol) for hernia repair in contaminated fields. Hernia / F. Catena, L. Ansaloni, F. Gazzotti // J. Pediatr. Surg. — 2007. — Vol. 11 (1). — P. 57—60.
20. Clark H.C. Current surgical management of congenital diaphragmatic hernia: A report from the congenital diaphragmatic hernia study group / H.C. Clark, W.D. Hardin, R.B. Hirschl // J. Pediatr. Surg. — 1998. — Vol. 33. — P. 1004—1009.
21. Congenital diaphragmatic hernia — a tale of two cities: the Toronto experience / K. Azarow, A. Messineo, R. Pearl [et al.] // J. Pediatr. Surg. — 1997. — Vol. 32. — P. 395—400.

22. Congenital diaphragmatic hernia: a tale of two cities — the Boston experience / J.M. Wilson, D.P. Lund, C.W. Lillehei, [et al.] // J. Pediatr. Surg. — 1997. — Vol. 32 (3). — P. 401—405.
23. Cortes R. Survival of severe congenital diaphragmatic hernia has morbid consequences / R. Cortes, R. Keller, T. Townsend // J. Pediatr. Surg. — 2005. — Vol. 40. — P. 36—45.
24. Dent L. Evaluation of an infection—resistant silver-chlorhexidine-impregnated FIFE soft tissue patch / L. Dent, S. Modak, I. Sampath // Surg. Forum. — 1992. — T. XLIII. — P. 70.
25. Durdeti J.G. Dacron mesh in ventral and inguinal hernias / J.G. Durdeti, L.B. Pemberton // Am. Surgeon. — 1974. — Vol. 40. — P. 662.
26. Evaluation of small intestine submucosa and acellular dermis as diaphragmatic prostheses / L. Dalla Vecchia, S. Engum, B. Kogon [et al.] // J. Pediatr. Surg. — 1999. — Vol. 34. — P. 67—71.
27. Fuchs J.R. Diaphragmatic reconstruction with autologous tendon engineered from mesenchymal amniocytes / J.R. Fuchs, A. Kaviani, J.T. Oh // J. Pediatr. Surg. — 2004. — Vol. 39 (6). — P. 834.
28. Gaertner W.B. Experimental evaluation of four biologic prostheses for ventral hernia repair / W.B. Gaertner, M.E. Bonsack, J.P. Delaney // J. Gastrointest. Surg. — 2007. — Vol. 11 (10). — P. 75—85.
29. George W. Holcomb. Laparoscopic patch repair of diaphragmatic hernias with Surgisis / George W. Holcomb, Daniel J. Ostlie, Kelly A. Miller // J. Pediatr. Surg. — 2008. — Vol. 32 (2). — P. 425—428.
30. Gillion J.F. Begin. Expanded polytetrafluoroethylene patches used in the intraperitoneal or extraperitoneal position for repair of incisional hernias of the anterolateral abdominal wall / J.F. Gillion // Am. J. Surg. — 1997. — Vol. 174. — P. 16.
31. High recurrence rate in thoracoscopic repair of Bochdalek type congenital diaphragmatic hernia / Sibel Tiryaki, Gorkem Bulut, Hakk Ata Erdener, Coskun Ozcan // Turk Gogus Kalp Dama. — 2014. — Vol. 22 (3). — P. 596—600.
32. Hoffman W. Reversed latissimus dorsi muscle flap for repair of recurrent congenital diaphragmatic hernia / W. Hoffman, H. Lee, C.D. Yngling // J. Pediatr. Surg. — 2003. — Vol. 38. — P. 296—300.
33. Lally K.P. Postdischarge follow-up of infants with congenital diaphragmatic hernia / K.P. Lally, W. Engle // Pediatrics. — 2008. — Vol. 121 (3). — P. 627—632.
34. Langenbach M.R. Comparison of biomaterials in the early postoperative period / M.R. Langenbach, J. Schmidt, H. Zirngibl // Surg. Endosc. — 2003. — Vol. 17 (7). — P. 1105—1109.
35. Macleod T.M. Histological evaluation of Permacol as a subcutaneous implant over a 20-week period in the rat model / T.M. Macleod, G. Williams, R. Sanders // J. Plast. Surg. — 2005. — Vol. 58. — P. 518—532.
36. Mitchell I.C. Permacol: a potential biologic patch alternative in congenital diaphragmatic hernia repair / I.C. Mitchell, N.M. Garcia, R. Barber // J. Pediatr. Surg. — 2008. — Vol. 43 (12). — P. 2161—2164.
37. Muratore C.S. Congenital diaphragmatic hernia: where are we and where do we go from here? / C.S. Muratore, J.M. Wilson // Semin. Perinatol. — 2000. — Vol. 24 (6). — P. 418—428.
38. Owen T.J. Calcification potential of small intestinal submucosa in a rat subcutaneous model / T.J. Owen, G.C. Lantz, M.C. Hiles // J. Surg. Res. — 1997. — Vol. 71. — P. 179—186.
39. Postdischarge Follow-up of Infants With Congenital Diaphragmatic Hernia // Pediatrics. — 2008. — Vol. 121 (627). — P. 2007—3282.
40. Survival of patients with congenital diaphragmatic hernia during the ECMO era: an 11-year experience / N. Ssemakula, D.L. Stewart, L.J. Goldsmith [et al.] // J. Pediatr. Surg. — 1997. — Vol. 32 (12). — P. 1683—1689.

### Рецидивные врожденные диафрагмальные грыжи: причины и возможные факторы риска, методы повторной хирургической коррекции (обзор литературы и собственные наблюдения)

А.К. Слепов, А.П. Пономаренко, О.Г. Шипот, М.О. Талько

ГУ «Институт педиатрии, акушерства и гинекологии НАМН Украины», г. Киев, Украина

Представлен обзор литературы и собственный опыт клиники в лечении рецидивных врожденных диафрагмальных грыж у детей. Изучены основные факторы риска, в том числе использования различных типов заплат, которые влияют на рецидив врожденной диафрагмальной грыжи. Приведены клинические случаи рецидивов диафрагмальных грыж у детей, лечившихся в отделении хирургической коррекции врожденных пороков развития у детей ГУ «Институт педиатрии, акушерства и гинекологии НАМН Украины». Определены основные причины рецидива этого порока.

**Ключевые слова:** дети, диафрагмальная грыжа, рецидив, заплата, пластика диафрагмы.

### Recurrent congenital diaphragmatic hernia: causes and possible risk factors, methods of re-surgical correction (literature review and own observations)

O.K. Slyepov, O.P. Ponomarenko, O.G. Shypot, M.O. Talko

SI «Institute of Pediatrics, Obstetrics and Gynecology of NAMS of Ukraine», Kyiv, Ukraine

A review of the literature and own clinical experience in the treatment of recurrent congenital diaphragmatic hernia in children was presented. Was studied the main risk factors including the use of various types of patches that affect the recurrence of congenital diaphragmatic hernia. The paper presents clinical cases of recurrence diaphragmatic hernia in children who were treated in the department of surgical correction of congenital malformations in children SI «Institute of Pediatrics, Obstetrics and Gynecology NAMS Ukraine». The main causes of recurrence of congenital diaphragmatic hernia were defined.

**Key words:** children, diaphragmatic hernia, recurrence, patch, plastic diaphragm.

### Сведения об авторах:

**Слепов Алексей Константинович** — засл. врач Украины, д.мед.н., проф., руководитель отделения хирургической коррекции врожденных пороков развития детей ГУ «ИПАГ НАМН Украины». Адрес: г. Киев, ул. Майбороды, 8; тел. (044) 483-62-28.

**Пonomаренко Алексей Петрович** — к.мед.н., н.с. отделения хирургической коррекции врожденных пороков развития детей ГУ «ИПАГ НАМН Украины». Адрес: г. Киев, ул. Майбороды, 8; тел. (044) 483-62-28.

**Шипот О.Г.** — врач клинический ординатор отделения хирургической коррекции врожденных пороков развития детей ГУ «ИПАГ НАМН Украины». Адрес: г. Киев, ул. Майбороды, 8; тел. (044) 483-62-28.

**Талько М.О.** — аспирант каф. детской хирургии НАПО им. П.Л. Шупика. Адрес: г. Киев, ул. Дорогожицка, 10; тел. (044) 205-49-46.

Статья поступила в редакцию 22.02.2016 г.