

УДК 618.25-053.1:618.3/-073.4-8

Г.О. Гребінченко

Аналіз даних ультразвукового дослідження дихоріальних діамніотичних двієнь у вагітних групи високого ризику

ДУ «Інститут педіатрії, акушерства і гінекології НАМН України», м. Київ, Україна

PERINATOLOGIYA I PEDIATRIYA.2015.3(63):23-28;doi10.15574/PP.2015.63.23

Мета — проаналізувати частоту і структуру патології, діагностованої при ультразвуковому дослідженні дихоріальних діамніотичних двієнь у вагітних високого ризику.

Пацієнти та методи. Комплексне пренатальне обстеження при багатоплідній вагітності проводилось на підставі протоколів ультразвукового обстеження в різні терміни вагітності, аналізу даних біохімічного скринінгу. У I триместрі визначалася кількість і розташування плодів, ембріонів, жовчних мішків, оцінювалася конкордантність / дискордантність розмірів ембріонів, комірцевих просторів; у II та III триместрах — кількість та розташування плодів, конкордантність / дискордантність їх розмірів (за очікуваною масою, розміром окружності живота) та статі, кількість та розташування плацент, локалізації місць виходу пуповини, структура амніотичної перетинки, кількість амніотичної рідини. На підставі отриманих даних визначалися хоріальність, амніотичність, наявність неспецифічних і специфічних для багатоплідної вагітності ускладнень, розроблявся план пренатального спостереження. За показаннями проводились інвазивні дослідження з метою визначення каріотипу одного або обох плодів. Ультразвукове дослідження проводилось на сканерах «HDI 4000», ACCUVIX V20EX-EXP, ACCUVIX V10.

Результати. Частота дихоріальних діамніотичних двієнь серед обстежених жінок за наявності специфічної та неспецифічної патології плода дорівнює 44,6% і достовірно менша ($p < 0,01$), ніж у групі з нормальним розвитком (63,3%). Частота вроджених вад розвитку плода, діагностованих при таких двійнях у вагітних високого ризику зі спонтанною вагітністю, достовірно перевищує частоту після екстракорпорального запліднення у 1,8 разу. Частим ускладненням в обстежених дихоріальних діамніотичних двієнь є ембріональні втрати в I триместрі; при природних вагітностях зазначена патологія діагностується достовірно частіше (28,7%), ніж після екстракорпорального запліднення (12%), ($\varphi = 2,618$, $p < 0,01$). Ідіопатична затримка росту одного з плодів при дихоріальних діамніотичних двійнях визначається вже в II триместрі, її частота при спонтанних вагітностях становить 4,87%, після екстракорпорального запліднення — 16% ($\varphi = 2,327$, $p < 0,01$).

Висновки. Ультразвукове обстеження при вагітності двійнею є важливою складовою пренатального спостереження, що дає змогу визначити тип плацентазії, діагностувати патологію, розробити план перинатального ведення пацієнток.

Ключові слова: вроджені вади розвитку, ультразвукове дослідження, пренатальна діагностика, дихоріальна діамніотична двійня.

Вступ

Ультразвукове дослідження відіграє значну роль при пренатальному спостереженні багатоплідної вагітності. Раннє встановлення діагнозу, визначення хоріальності та амніотичності є надзвичайно важливим, оскільки саме від цих даних залежить інтенсивність спостереження та акушерська тактика [1, 7].

Класичні ультразвукові ознаки хоріальності та амніотичності залишаються найбільш ефективними. Основними ознаками дихоріальності в малих термінах є візуалізація в порожнині матки двох окремих плідних яєць, пізніше в I триместрі — наявність ознаки «лямбда», що заповнена хоріальною тканиною в місці прикріплення амніотичної перетинки [16]. У II триместрі про дихоріальність свідчить різна стать плодів, окремо розташовані плаценти, багатоплідна амніотична перетинка; при близько розташованих плацентах також можна виявити ознаку «лямбда» [2, 9].

Дихоріальні двійні в більшості випадків є дизиготними, але до 10–15% цих двієнь є ідентичними, монозиготними. Описана методика визначення зиготності при ультразвуковому дослідженні шляхом встановлення наявності одного або двох жовтих тіл в яєчниках вагітної жінки [32]. Проте переважна більшість дослідників погоджуються з тим, що не зиготність, а хоріальність визначає характер ускладнень при двійнях.

При близькому розташуванні плацент у дихоріальних близнюків часто використовують поняття «злиття», що відображає неможливість візуалізувати межі між двома плацентами. Проте «злиття» плацентарної тканини при дихоріальному типі плацентазії супроводжується не тільки відповідною ультразвуковою картиною. Існують повідомлення про наявність анастомозів, розвиток фето-фетального трансфузійного синдрому, синдрому акардії-ацефалії при монозиготних дихоріальних двійнях [7, 33, 35].

До казуїстичних випадків належить дихоріальна моноамніотична двійня, що утворюється внаслідок спон-

танної або ятрогенної септостомії. Такий діагноз можливий лише за наявності достовірної документації хоріальності та амніотичності в I триместрі, як правило, можлива візуалізація залишків амніотичної перетинки [24].

Досить часто при ультразвуковому дослідженні дихоріальної двійні визначається анембріонія в одному з плідних міхурів, а також завмирання одного з ембріонів, з неможливістю ультразвукової візуалізації його в більш пізні терміни (синдром зниклого близнюка, «vanishing twin syndrome») [3]. За даними [34], 10,4% одноплідних вагітностей після допоміжних репродуктивних технологій (ДРТ) є похідними від двійні.

Зазначена патологія клінічно може проявлятися кров'янистими виділеннями, але найчастіше є «випадковою знахідкою» при ультразвуковому дослідженні. За даними літератури, при синдромі зниклого близнюка можуть мати місце зміни рівнів гормонів біохімічного скринінгу I триместру [30], контамінація матеріалу при біопсії хоріона [31], контамінація матеріалу при дослідженні вільної ДНК плода в крові матері [10]. Крім того, у вагітних після ДРТ зростає частота народження дітей з малою масою тіла, передчасних пологів, неврологічних ускладнень у новонароджених [34].

Частота вроджених вад розвитку (ВВР) при багатоплідній вагітності вища, ніж при вагітності одним плодом. У дизиготних двієнь частота ВВР для кожного плода така сама, як при одноплідній вагітності, тоді як у монозиготних близнюків ВВР зустрічаються у 2–3 рази частіше [7]. Найбільш поширеними є вроджені вади центральної нервової системи (ЦНС), серця, сечостатевої системи, шлунково-кишкового тракту та передньої черевної стінки [17]. Аномальний розвиток можливий як в одного, так і в обох плодів при одній вагітності, патологія може бути однаковою, конкордантною, або різною, дискордантною. При дихоріальних двійнях частіше відмічається дискордантна патологія, але можлива і конкордантна при монозиготних близнюках [7].

Існують дані про зростання загальної частоти ВВР плода при одноплідній вагітності після ДРТ на 30–40% [4], достовірно зростає частота септальних дефектів серця, розщеплення верхньої губи, щелепи та піднебіння, атрезії стравоходу та аноректальної атрезії [5]. За даними [12], значно зростає частота аненцефалії у плода при вагітності двійнею після ДРТ. При порівнянні загальної частоти ВВР між двійнями після ДРТ і спонтанними двійнями [18] не відмічається достовірних відмінностей, але до групи порівняння зі спонтанними двійнями увійшли і монохоріальні двійні, частота ВВР серед яких є вищою, що могло вплинути на результат дослідження.

Аналіз пренатального обстеження дихоріальних діамніотичних двінь при синдромі зниклого близнюка у вагітних групи високого ризику показав достовірне зниження частоти ВВР у плодів, що залишились, порівняно з двійнями, у яких зазначено ускладнення не діагностовано [22].

У літературі описано наявність міхурового замету в одному плідному міхурі при дихоріальних діамніотичних двійнях. Дана патологія зустрічається дуже рідко, частота її точно не встановлена, за даними різних авторів, вона коливається від 1 на 20 000 до 1 на 100 000 та має високий ризик акушерських ускладнень, таких, як мимовільний викидень, передчасні пологи, прееклампсія, затримка росту другого плода [8, 20].

Ультразвукове дослідження є єдиною можливістю оцінити стан позаплідних структур — плацент, пуповин, навколоплідної рідини. Часте ускладнення, притаманне і багатопліддю, і вагітностям після ДРТ, — це низька плацентация, крайове або повне передлежання плаценти. Дана патологія не завжди має клінічні прояви і діагностується переважно під час ультразвукового обстеження. За даними [23], частота крайового або повного передлежання плаценти в пацієнток з двійнею при огляді у 15 тижнів становить 28,3%. Встановлення такого діагнозу в ранні терміни потребує ультразвукового спостереження в динаміці вагітності. «Персистенція» патологічного розташування плаценти відносно огляду в 15–19 тижнів вагітності становить 1,1% при крайовому та 28,1% при повному передлежанні, щодо огляду у 20–23 тижні — 3,4% і 72,1%, у 24–27 тижнів — 14,4% та 100%, у 28–31 тиждень — 28% та 100%, у 32–35 тижнів — 96,6% та 100% відповідно.

Частота такої особливості розвитку плода, як єдина артерія пуповини, збільшується при вагітності двійнею. Вона є однаковою при дихоріальному та монохоріальному типах плацентации. Наявність дискордантності за цією ознакою в монозиготних близнюків свідчить проти теорії виключно генетичного походження даної аномалії. На відміну від одноплідної вагітності, у III триместрі значно рідше визначається компенсаторне розширення діаметру єдиної артерії пуповини, тому ризик затримки росту таких плодів вищий [29].

Крайове, оболонкове прикріплення пуповини часто діагностується при вагітності двійнею. За даними [6], у більш ніж 80% дизиготних дихоріальних двінь визначається центральне прикріплення пуповини, серед монозиготних дихоріальних двінь цей показник вірогідно менший (65%), серед монозиготних монохоріальних — 53%. Дослідники вказують на достовірно меншу масу тіла при народженні в близнюків із будь-яким типом плацентации, що мали периферичне прикріплення пуповини. Монозиготні дихоріальні близнюки на тлі «злиття» плацент та ацентричного виходу пуповини мали масу тіла при народженні в середньому на 300 г меншу, ніж ті, що мали повністю роздільні плаценти та центральне прикріплення пуповини.

Точне встановлення терміну вагітності є важливим завданням ультразвукового дослідження. Найбільш точним вважається визначення терміну вагітності в I триместрі за куприко-тім'яним розміром (КТР) більшого плода [14]. У II триместрі цінність кожного з основних біометричних показників оцінюється різними дослідниками неоднаково, найбільш точним параметром вважається окружність голівки більшого плода або середній розрахунок терміну за всіма показниками [27].

Ультразвукове обстеження при двійнях дає можливість не тільки оцінити абсолютні розміри ембріона та плода, але й порівняти отримані виміри між собою. Введено поняття дискордантності для вимірів, отриманих у близнюків [21].

Проводяться дослідження наслідків дискордантності, визначеної для таких параметрів, як КТР, комірцевий простір, окружність живота, очікувана маса плода та інші. Помірна дискордантність серед двінь зустрічається досить часто. При дискордантності очікуваної маси плодів понад 25% значно зростає ризик анте- та неонатальної смертності [36].

За даними [11], серед вагітних із дихоріальними діамніотичними двійнями, у яких не було діагностовано спонтанної редукції одного з ембріонів, ВВР і хромосомної патології плода, при дискордантності КТР ембріонів понад 9% частота прееклампсії та передчасного розриву плодових оболонок достовірно вища. Дослідження, в якому з аналізу не виключались дихоріальні двійні з ВВР у одного з плодів [15], показує більшу частоту загибелі плода та більшу частоту ВВР за наявності дискордантності розмірів КТР понад 11%.

Велике когортне дослідження свідчить, що незалежно від типу плацентации дискордантність ембріонів за КТР $\leq 19\%$, виявлена в терміні від 7 + 0 до 9 + 6 тижнів вагітності, є предиктором загибелі меншого ембріону протягом I триместру [14].

Існують дані щодо наявності кореляції розмірів комірцевого простору ембріонів при дихоріальних діамніотичних двійнях. Враховуючи це, наводиться модифікація обчислення ризику хромосомної патології в I триместрі, відповідно до якого, при розрахунку беруться до уваги показники комірцевого простору обох ембріонів [26].

Порівняння дає змогу раніше запідозрити або діагностувати порушення росту плода. За даними [28], синдром затримки росту плода (маса плода при народженні менше 5 перцентилів) за відсутності діагностованих ВВР при дихоріальній діамніотичній двійні спостерігається в обох плодів у 8,9% випадків, в одного з плодів — у 25% випадків.

Моніторинг довжини шийки матки при багатоплідній вагітності також є важливою складовою ультразвукового спостереження; «золотим стандартом» вважається трансвагінальне вимірювання. Наразі ведуться чисельні дослідження та дискусії щодо визначення порогового показника довжини шийки матки, а також ефективності різних методів ведення вагітності двійнею при вкороченні шийки матки (накладання шва, встановлення акушерського песарію, застосування гормональних препаратів тощо). У більшості досліджень «вкороченою» вважається шийка матки менше 25 мм [25], деякі дослідники застосовують порогове значення 38 мм [13].

У вітчизняних публікаціях, присвячених багатоплідній вагітності, недостатньо висвітлені статистичні дані щодо частоти і спектра ВВР та іншої патології плода, а також патології позаплідних структур, діагностованих при ультразвуковому дослідженні двінь залежно від хоріальності та амніотичності. Такі інформація є важли-

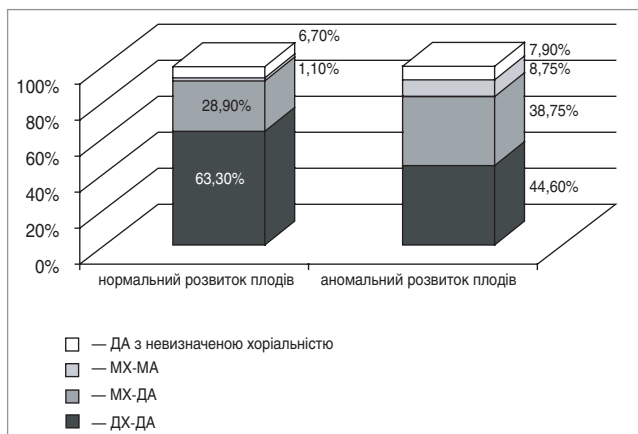


Рис. 1. Структура обстежених двійнь природного походження згідно з хоріальністю та амніотичністю при нормальному розвитку плодів та за наявності патології (%)

вою для оптимізації ультразвукового пренатального спостереження багатоплідної вагітності та надання інформаційної підтримки родині.

Мета роботи — проаналізувати частоту і структуру патології, діагностованої при ультразвуковому дослідженні дихоріальних діамніотичних двійнь у вагітних високого ризику, скерованих до відділення медицини плода ДУ «Інститут педіатрії, акушерства і гінекології НАМН України» протягом 11 років.

Матеріали та методи дослідження

Комплексне пренатальне обстеження при багатоплідній вагітності проводилось на підставі протоколів ультразвукового обстеження в різні терміни вагітності, аналізу даних біохімічного скринінгу. У I триместрі визначалася кількість і розташування плодових міхурів, ембріонів, жовчних мішків, оцінювалася конкордантність / дискордантність розмірів ембріонів, комірцевих просторів; у II та III триместрах — кількість та розташування плодів, конкордантність / дискордантність їх розмірів (за очікуваною масою, розміром окружності живота) та статі, кількість та розташування плацент, локалізації місць виходу пуповини, структура амніотичної перетинки, кількість амніотичної рідини. На підставі отриманих даних визначалися хоріальність, амніотичність, наявність неспецифічних і специфічних для багатоплідної вагітності ускладнень, розроблявся план пренатального спостереження. За показаннями проводилися інвазивні дослідження з метою визначення каріотипу одного або обох плодів. Ультразвукове дослідження проводилось на ультразвукових діагностичних сканерах «HDI 4000», ACCUVIX V20EX-EXP, ACCUVIX V10.

Результати дослідження та їх обговорення

У відділенні медицини плода ДУ «Інститут педіатрії, акушерства і гінекології НАМН України» обстежено 381 вагітну з двійнею: у 86,6% випадків (n=330) вагітність була природною, у 13,4% випадків (n=51) — у результаті використання ДРТ.

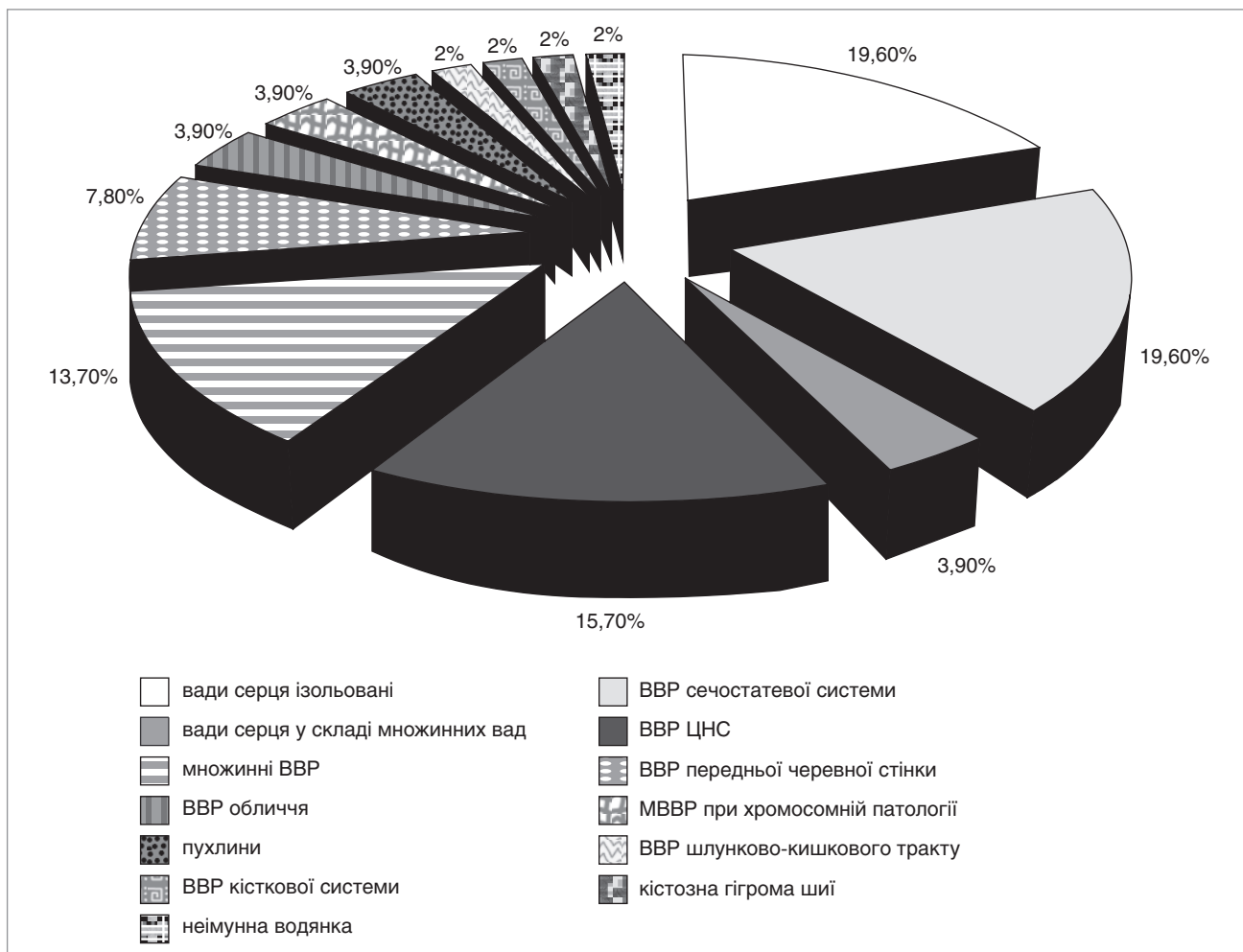


Рис. 2. Структура вроджених вад розвитку, діагностованих у дихоріальних діамніотичних двійнь природного походження (%)

Серед двієнь природного походження 164 (49,7%) були дихоріальними-діамніотичними (ДХ-ДА), 119 (36%) — монохоріальними-діамніотичними (МХ-ДА), 22 (6,7%) — МХ-МА, 25 (7,6%) — із невизначеною хоріальністю. Серед двієнь після ДРТ 50 (98,04%) були ДХ-ДА, 1 (1,96%) — МХ-ДА.

Специфічна або неспецифічна патологія була діагностована у 240 (72,7%) вагітних із природною двійнею, нормальний розвиток плодів мав місце у 90 (27,3%) вагітних.

У пацієнток зі спонтанною вагітністю окремих аналіз хоріальності та амніотичності при нормальному розвитку плодів та за наявності патології (рис. 1) виявив, що в першому випадку спектр відповідав популяційному, частка ДХ-ДА двієнь дорівнювала 63,3%. У групі двієнь зі специфічною та неспецифічною патологією частина ДХ-ДА дорівнювала 44,6% і була достовірно меншою, ніж показник у групі з нормальним розвитком ($p < 0,01$).

У вагітних зі спонтанними ДХ-ДА двійнями нормальний розвиток плодів мав місце у 34,8% випадків ($n=57$), патологія виявлена в 65,2% ($n=107$). При ДХ-ДА двійнях після ДРТ нормальний розвиток плодів відмічався в 50% випадків ($n=25$), патологічний — у 50% ($n=25$).

Серед вагітних групи високого ризику з ДХ-ДА двійнею ВВР плода в групі з вагітністю природного походження діагностувалися у 28,7% ($n=47$) жінок. При двійнях після використання ДРТ — у 16% випадків ($n=8$), що достовірно нижче, ніж при спонтанних ДХ-ДА двійнях ($\phi=1,907$, $p < 0,05$). ВВР у обох плодів відмічався при спонтанних двійнях у 4 випадках, після ДРТ — в 1 випадку.

Спектр ВВР, діагностованих у 51 плода з природних ДХ-ДА двієнь, наведений на рисунку 2.

Перше місце посіли ізольовані вади серця та ВВР сечостатевої системи — по 19,6%, друге — ВВР ЦНС (15,7%), четверте — множинні ВВР (13,7%).

Серед 9 плодів ДХ-ДА двієнь після ДРТ у 2 (22,2%) були ВВР ЦНС, у 2 (22,2%) — множинні ВВР, до складу яких входили вроджені вади серця, також по 1 випадку відмічався ізольована ВВС, ВВР обличчя, передньої черевної стінки (омфалоцеле), шлунково-кишкового тракту, кістозне утворення черевної порожнини.

Аналіз ембріональних втрат у I триместрі вагітності показав таке. Серед спонтанних ДХ-ДА двієнь ембріональні втрати діагностувалися у 47 (28,7%) вагітних: з них у 44 випадках в одному амніотичному міхурі. В 11 випадках виявлялася анембріонія в одному плідному міхурі, у 33 — завмирання одного з ембріонів, із них у 3 випадках мав місце специфічний різновид ембріональних втрат при вагітності двійнею — паперовий плід. У 3 обстежених відмічався ембріональні втрати в обох амніотичних міхурах: у 2 випадках — завмирання обох ембріонів, в 1 випадку — поєднання анембріонії в одному плодовому міхурі та завмирання ембріона в другому.

Серед ДХ-ДА двієнь після ДРТ спонтанні ембріональні втрати в I триместрі виявлялися у 6 (12%) вагітних, що достовірно нижче, ніж при спонтанних ДХ-ДА двійнях, ($\phi=2,618$, $p < 0,01$). У всіх випадках відмічався втрати в одному амніотичному міхурі. У 3 вагітних у I триместрі проводилась редукція одного з ембріонів у репродуктивних клініках, у тому числі в 1 випадку — після діагностованої ВВР ЦНС.

При ДХ-ДА двійнях після ДРТ затримка росту одного з плодів діагностувалася у 8 (16%) обстежених, в усіх випадках відмічалася ідіопатична затримка росту плода, яка визначалася вже в II триместрі. У 3 випадках при обсте-

женні в динаміці констатовано загибель плодів із затримкою росту: в 1 випадку — у II триместрі, у 2 інших випадках — у III триместрі. Загальна частота загибелі одного плода при ДХ-ДА двійнях після ДРТ становила 6%.

Синдром затримки росту в 1 з плодів при природних ДХ-ДА двійнях мав місце у 14 (8,5%) обстежених. У 2 випадках затримка росту плода діагностувалася за наявності хромосомної патології в плода, у 5 випадках — за наявності ВВР. Ідіопатична затримка росту одного з плодів мала місце у 8 випадках у II триместрі. Частота ідіопатичної затримки росту плода при спонтанних ДХ-ДА двійнях у II триместрі становила 4,87% і була достовірно нижчою, ніж у групі вагітних після ДРТ ($\phi=2,327$, $p < 0,01$).

У II триместрі було 7 (4,3%) випадків загибелі одного плода при природній ДХ-ДА двійні у II та III триместрах: у 2 випадках загибель плода відбулась після репродуктивних втрат в одному плідному міхурі в I триместрі; у 3 випадках мала місце загибель плода із затримкою росту; в 1 випадку відмічалася загибель плода з діагностованою хромосомною патологією (синдром Дауна).

Точну причину ранніх репродуктивних втрат при двійнях тяжко встановити. Вважають, що вони не відрізняються від таких при одноплідній вагітності — анеуплоїдії, інфекції, гормональні чинники, порушення процесів імплантації / плацентації та інші. При багатоплідній вагітності визначають можливий вплив так званої «внутрішньоматкової скученості» («intrauterine crowding»), коли підвищується ризик порушення процесів імплантації, плацентації та інших ускладнень, за наявності двох та більше плідних яєць.

Менша частота ранніх ембріональних втрат серед обстежених ДРТ-двієнь порівняно з природними двійнями може бути пояснена відбором для ембріотрансферу найкращих ембріонів, а також суттєвою перимплантациєю медикаментозною підтримкою в пацієнток з екстракорпоральним заплідненням. Проте повною мірою нівелювати вплив чинників, що призводять до порушення процесів формування плаценти, вірогідно, не вдається — це може пояснити більшу, ніж серед природних ДХ-ДА двієнь, частоту ідіопатичної затримки росту плода.

Висновки

Частина ДХ-ДА двієнь серед обстежених жінок за наявності специфічної та неспецифічної патології плода дорівнює 44,6% і достовірно менша ($p < 0,01$), ніж у групі з нормальним розвитком (63,3%).

Частота ВВР плода, діагностованих при ДХ-ДА двійнях у вагітних високого ризику зі спонтанною вагітністю, достовірно перевищує частоту при ДХ-ДА двійні після ДРТ у 1,8 разу.

Частим ускладненням у обстежених ДХ-ДА двієнь є ембріональні втрати в I триместрі; при природних вагітностях зазначена патологія діагностується достовірно частіше (28,7%), ніж у пацієнток після ДРТ (12%), ($\phi=2,618$, $p < 0,01$).

Ідіопатична затримка росту одного з плодів при ДХ-ДА двійнях визначається вже в II триместрі, її частота при спонтанних вагітностях становить 4,87%, при вагітностях після ДРТ — 16% ($\phi=2,327$, $p < 0,01$).

Ультразвукове обстеження при вагітності двійнею є важливою складовою пренатального спостереження, що дає змогу визначити тип плацентації, діагностувати патологію, розробити план перинатального ведення пацієнток.

ЛІТЕРАТУРА

1. Вдовиченко Ю.П. Перинатальні наслідки багатоплідності / Ю.П. Вдовиченко, А.В. Ткаченко // Одеський мед. журнал. — 2005. — № 2 (88). — С. 56—60.
2. Некрасова Е.С. Многоплодная беременность / Е.С. Некрасова. — 1-е изд. — Москва: Реал Тайм, 2009. — 144 с.
3. Репродуктивні втрати, що специфічні для вагітності двійнею / І.Ю. Гордієнко, Г.О. Гребніченко, О.М. Тарапурова [та ін.] // Збірник наукових праць Асоціації акушерів-гінекологів України. — 2013. — С. 85—88.
4. Assisted reproductive technologies and the risk of birth defects — a systematic review / M. Hansen, C. Bower, E. Milne [et al.] // Hum. Reprod. — 2005. — Vol. 20. — P. 328—338.
5. Assisted reproductive technology and major structural birth defects in the United States / J. Reefhuis, M.A. Honein, L.A. Schieve [et al.] // Human Reproduction. — 2009. — Vol. 24. — P. 360—366.
6. Birthweight in liveborn twins: the influence of the umbilical cord insertion and fusion of placentas / R.J.F. Loosa, C. Deroma, R. Deroma, R. Vlietinck // British Journal of Obstetrics and Gynaecology. — 2001. — Vol. 108. — P. 943—948.
7. Blickstein I. Multiple Pregnancy: Epidemiology, Gestation, and Perinatal Outcome / I. Blickstein, L. G. Keith // Informa Healthcare. — 2 ed. — 2005. — 976 p.
8. Copeland J.W. Dizygotic twin pregnancy with a normal fetus and a nodular embryo associated with a partial hydatidiform mole / J.W. Copeland, J. Stanek // Pediatr. Dev. Pathol. — 2010. — Vol. 13 (6). — P. 476—480.
9. Current practices in determining amnionicity and chorionicity in multiple gestations / J.J. Wan, D. Schrimmer, V. Tache [et al.] // Prenat. Diagn. — 2011. — Vol. 31. — P. 125—130.
10. Detection of triploid, molar, and vanishing twin pregnancies by a single-nucleotide polymorphism-based noninvasive prenatal test / K.J. Curnow, L. Wilkins-Haug, A. Ryan [et al.] // Am. J. Obstet. Gynecol. — 2015. — Vol. 212 (1). — P. 79.e1—9.
11. Discordance of first-trimester crown-rump length is a predictor of adverse outcomes in structurally normal euploid dichorionic twins / R. Fareeduddin, J. Williams, I. Solt [et al.] // J. Ultrasound Med. — 2010. — Vol. 29. — P. 1439—1443.
12. Do assisted conception twins have an increased risk for anencephaly? / I. Ben-Ami, Y. Edel, O. Barel [et al.] // Human Reproduction. — 2011. — Vol. 26, №12. — P. 3466—3471.
13. Economic analysis of use of pessary to prevent preterm birth in women with multiple pregnancy (ProTWIN trial) / S.M.S. Liem, G.J. van Baaren, F.M.C. Delemarre [et al.] // Ultrasound Obstet. Gynecol. — 2014. — Vol. 44. — P. 338—345.
14. Embryonic growth discordance and early fetal loss: the STORK multiple pregnancy cohort and systematic review / F. D'Antonio, A. Khalil, E. Mantovani and B. Thilaganathan // Human Reproduction. — 2013. — Vol. 28, № 10. — P. 1—7.
15. First-trimester growth discordance and adverse pregnancy outcome in dichorionic twins / L.M. Harper, K.A. Roehl, A.O. Odibo, A.G. Cahill // Ultrasound Obstet. Gynecol. — 2013. — Vol. 41. — P. 627—631.
16. First-trimester ultrasound determination of chorionicity in twin pregnancy / T. Dias, T. Arcangeli, A. Bhide [et al.] // Ultrasound Obstet. Gynecol. — 2011. — Vol. 38. — P. 530—532.
17. Gliiniaia S.V. Congenital anomalies in twins: a register-based study / S.V. Gliiniaia, J. Rankin and C. Wright // Human Reproduction. — 2008. — Vol. 23, № 6. — P. 1306—1311.
18. Infertility, infertility treatment, and congenital malformations: Danish national birth cohort / J.L. Zhu, O. Basso, C. Obel [et al.] // BMJ. — 2006. — Vol. 30. — P. 679.
19. Landy H.J. The vanishing twin: a review / H.J. Landy and L.G. Keith // Human Reproduction Update. — 1998. — Vol. 4, № 2. — P. 177—183.
20. Massive necrosis of a complete hydatidiform mole in a twin pregnancy with a surviving coexistent fetus / M. Okumura, K. Fushida, R.P.V. Francisco [et al.] // J. Ultrasound Med. — 2014. — Vol. 33. — P. 177—183.
21. Miller J. Discordant twins: diagnosis, evaluation and management / J. Miller, S.P. Chauhan, A.Z. Abuhamad // Am. J. Obstet. Gynecol. — 2012. — Vol. 206 (1). — P. 10—20.
22. Pathology of co-twins with «vanished twins» in high risk pregnancy / I. Gordienko, G. Grebinichenko, O. Tarapurova [et al.] // Twin Research and Human Genetics. — 2014. — Vol. 17 (Special Issue 05). — P. 438.
23. Persistence of placenta previa in twin gestations based on gestational age at sonographic detection / K.S. Kohari, A.S. Roman, N.S. Fox [et al.] // J. Ultrasound Med. — 2012. — Vol. 31. — P. 985—989.
24. Prenatal diagnosis of spontaneous septostomy in dichorionic diamniotic twins and review of the literature / C. Jeanty, E. Newman, P. Jeanty [et al.] // J. Ultrasound Med. — 2010. — Vol. 29. — P. 455—463.
25. Roman A. Efficacy of ultrasound-indicated cerclage in twin pregnancies / A. Roman, B. Rochelson, N.S. Fox // Am. J. Obstet. Gynecol. — 2015. — Vol. 212 (6). — P. 788.e1—6.
26. Screening for trisomies in dichorionic twins by measurement of fetal nuchal translucency thickness according to the mixture model / D. Wright, A. Syngelaki, I. Staboulidou [et al.] // Prenat. Diagn. — 2011. — Vol. 31. — P. 16—21.
27. Second-trimester assessment of gestational age in twins: validation of singleton biometry charts / T. Dias, T. Arcangeli, A. Bhide [et al.] // Ultrasound Obstet. Gynecol. — 2011. — Vol. 37. — P. 34—37.
28. Second-trimester estimated fetal weight and discordance in twin pregnancies association with fetal growth restriction / N.S. Fox, D.H. Saltzman, R. Schwartz [et al.] // J. Ultrasound Med. — 2011. — Vol. 30. — P. 1095—1101.
29. Single umbilical artery in twin pregnancies / J. Klatt, A. Kuhn, M. Baumann and L. Raio // Ultrasound Obstet. Gynecol. — 2012. — Vol. 39. — P. 505—509.
30. Spencer K. First trimester aneuploidy screening in the presence of a vanishing twin: implications for maternal serum markers / K. Spencer, I. Staboulidou, K.H. Nicolaides // Prenat. Diagn. — 2010. — Vol. 30. — P. 235—240.
31. The vanishing twin: an explanation for discordance between chorionic villus karyotype and fetal phenotype / K.S. Reddy, M.B. Petersen, S.E. Antonarakis, K.J. Blakemore // Prenat. Diagn. — 1991. — Vol. 11 (9). — P. 679—684.
32. Tong S. Determining zygosity in early pregnancy by ultrasound / S. Tong, B. Vollenhoven and S. Meagher // Ultrasound Obstet. Gynecol. — 2004. — Vol. 23. — P. 36—37.
33. Twins, placentas, and genetics: acardiac twinning in a dichorionic, diamniotic, monozygotic twin gestation / C.A. French, F.R. Bieber, D.H. Bing, D.R. Genest // Hum. Pathol. — 1998. — Vol. 29 (9). — P. 1028—1031.
34. Vanishing twins: a predictor of small-for-gestational age in IVF singletons / A. Pinborg, O. Lidegaard, N. Freiesleben, A.N. Andersen // Hum. Reprod. — 2007. — Vol. 22. — P. 2707—2714.
35. Vascular anastomoses in dichorionic diamniotic-fused placentas / M.P. Foschini, L. Gabrielli, T. Dorji [et al.] // Int. J. Gynecol. Pathol. — 2003. — Vol. 22 (4). — P. 359—361.
36. Weight discordance and perinatal mortality in twins: analysis of the Southwest Thames Obstetric Research Collaborative (STORK) multiple pregnancy cohort / F. D'Antonio, A. Khalil, T. Dias and B. Thilaganathan // Ultrasound Obstet. Gynecol. — 2013. — Vol. 41. — P. 643—648.

Анализ данных ультразвукового исследования дихориальных диамниотических двоен у беременных группы высокого риска

А.А. Гребиниченко

ГУ «Институт педиатрии, акушерства и гинекологии НАМН Украины», г. Киев, Украина

Цель — проанализировать частоту и структуру патологии, диагностированной при ультразвуковом исследовании дихориальных диамниотических двоен у беременных высокого риска.

Пациенты и методы. Комплексное пренатальное обследование при многоплодной беременности проводилось на основании протоколов ультразвукового обследования в разные сроки беременности, анализа данных биохимического скрининга. В I триместре определялось количество и расположение плодовых пузырей, эмбрионов, желчных мешков, оценивалась конкордантность / дискордантность размеров эмбрионов, воротниковых пространств; в II и III триместрах — количество и расположение плодов, конкордантность / дискордантность их размеров (по ожидаемой массе, размеру окружности живота) и пола, количество и расположение плацент, локализации мест выхода пуповины, структура амниотической перепонки, количество амниотической жидкости. На основании полученных данных определялись хориальность, амниотичность, наличие неспецифических и специфических для многоплодной беременности осложнений, разрабатывался план пренатального наблюдения. По показаниям проводились инвазивные исследования с целью определения кариотипа одного или обоих плодов. Ультразвуковое исследование проводилось на сканерах «HDI 4000», ACCUVIX V20EX-EXP, ACCUVIX V10.

Результаты. Часть дихориальных диамниотических двоен среди обследованных женщин при наличии специфической и неспецифической патологии плода составляет 44,6% и достоверно меньше ($p < 0,01$), чем в группе с нормальным развитием (63,3%). Частота врожденных пороков развития плода, диагностированных при таких двойнях у беременных высокого риска со спонтанной беременностью, достоверно превышает частоту после экстракорпорального оплодотворения в 1,8 раза. Частым осложнением в обследованных дихориальных диамниотических двоен являются эмбрионные потери в I триместре; при естественных беременностях указанная патология диагностируется достоверно чаще (28,7%), чем после экстракорпорального оплодотворения (12%), ($\varphi = 2,618$, $p < 0,01$). Идиопатическая задержка роста одного из плодов при дихориальных диамниотических двойнях определяется уже во II триместре, ее частота при спонтанных беременностях составляет 4,87%, после экстракорпорального оплодотворения — 16% ($\varphi = 2,327$, $p < 0,01$).

Выводы. Ультразвуковое обследование при беременности двойней является важной составляющей пренатального наблюдения, что позволяет определить тип плацентации, диагностировать патологию, разработать план перинатального ведения пациенток.

Ключевые слова: врожденные пороки развития, ультразвуковое исследование, пренатальная диагностика, дихориальная диамниотическая двойня.

PERINATOLOGIYA I PEDIATRIYA.2015.3(63):23-28;doi10.15574/PP.2015.63.23

Data analysis of ultrasound examination dichorionic diamniotic twins in high risk pregnant women

A.A. Grebinichenko

SI «Institute of Pediatrics, Obstetrics and Gynecology NAMS of Ukraine», Kyiv, Ukraine

Objective: to analyze the frequency and structure of the disease diagnosed during the ultrasound examination dichorionic diamniotic twins in high risk pregnant women.

Patients and methods. Complex prenatal examination during the multiple pregnancy was carried out on the basis of protocols ultrasound examination at different stages of pregnancy and data analysis of biochemical screening. In the I trimester was determined the number and location of fetal bladder, embryos, bile bags, evaluated concordant / discordant embryos dimensions, collar space. During the II and III trimester were found the number and arrangement of embryos, concordant / discordant of their size (by the expected mass, size of abdominal circumference) and gender, the number and location of the placenta, the place of location of umbilical cord the output structure of the amniotic membrane and amniotic fluid. According to the obtained data were determined chorionic, amniotic, the presence of non-specific and specific complications of multiple pregnancy. Also prenatal care plan was developed. According to the testimony were carried out invasive studies for the determination of the karyotype of one or both fetuses. Ultrasound examination was performed with the use of scanners «HDI 4000», ACCUVIX V20EX-EXP, ACCUVIX V10.

Results. The percent part of dichorionic diamniotic twins among the women with specific and nonspecific fetal abnormalities were 44.6%. It is significantly lower ($p < 0.01$) than in the group with normal development (63.3%). The frequency of congenital malformations of the fetus, diagnosed in such twins in high risk pregnant women with a spontaneous pregnancy rate was significantly higher than after in vitro fertilization in 1.8 times. A frequent complication in the examined dichorionic diamniotic twins was embryonic losses in the I trimester; under natural pregnancies present pathology is diagnosed significantly more often (28.7%) than after in vitro fertilization (12%), ($\varphi = 2,618$, $p < 0.01$). Idiopathic delay in the growth of one of the fetus during the dichorionic diamniotic twins have been determined in the second trimester, its frequency in spontaneous pregnancy is 4.87%, after in vitro fertilization — 16% ($\varphi = 2,327$, $p < 0.01$).

Conclusions. Ultrasound examination during the pregnancy with twins is an important part of prenatal monitoring, which allows to determine the type of placentation, to find pathology, to develop a plan of prenatal patient's conduction.

Key words: congenital malformations, ultrasound examination, prenatal diagnosis, dichorionic diamniotic twins.

Сведения об авторах:

Гребиниченко Анна Александровна — к.мед.н., ст.науч.сотр. отделения медицины плода ГУ «ИПАГ НАМН Украины». г. Киев, ул. П. Майбороды, 8; e-mail: grebinichenko@mail.ru

Статья поступила в редакцию 17.08.2015 г.