

UDK 616-007.43-089-053.1+616.24-007.21+616.342/-053.32

**О.К. Слепов, В.П. Сорока, О.П. Пономаренко, О.П. Гладшко,
М.Ю. Мигур, С.І. Курінний, Є.Є. Табачнікова**

Успішна етапна хірургічна корекція природженої правобічної діафрагмальної грижі, ускладненої баротравмою гіпоплазованих легень, і обструкції дванадцятипалої кишки в недоношеній новонародженій дитині

ДУ «Інститут педіатрії, акушерства і гінекології НАМН України», м. Київ, Україна

PERINATOLOGIYA I PEDIATRIYA.2015.1(61):95-100;doi10.15574/PP.2015.61.95

Наведено клінічний випадок успішного етапного хірургічного лікування природженої правобічної діафрагмальної грижі і обструкції дванадцятипалої кишки в недоношеній новонародженій дитині. Передопераційний період ускладнений баротравмою на тлі вираженої гіпоплазії обох легень і легеневої гіпертензії з відновленням детального типу кровообігу у шунтуванням крові справа наліво через відкрити артеріальну протоку. Наслідки баротравми ліквідовані дренуванням плевральної порожнини. Стан пацієнта стабілізований протягом 22 діб (високочастотна оксигенаторна вентиляція легень, інфузія симпатоміметиків, соди тощо). Хірургічна корекція правобічної діафрагмальної грижі виконана на 23-ю добу. Дуоденальна непрохідність виявлена в післяопераційному періоді. Хірургічна корекція обструкції дванадцятипалої кишки проведена на 45-ту добу життя.

Ключові слова: природжена правобічна діафрагмальна грижа, гіпоплазія легень, баротравма, обструкція дванадцятипалої кишки, недоношена новонароджена дитина.

Вступ

Лікувальна тактика природженої діафрагмальної грижі (ПДГ) досі залишається надзвичайно складним завданням для дитячих хірургів і неонатологів в усьому світі. Незважаючи на досягнення в пренатальній діагностиці, оперативному лікуванні й інтенсивній терапії, летальність у новонароджених із ПДГ залишається високою.

На смертність при ПДГ головним чином впливають такі фактори, як гіпоплазія легень і легенева гіпертензія [5]. За останні 25 років науково-технічний прогрес зробив значний вплив для підтримки функції легень. Екстракорпоральна мембранна оксигенація (ЕСМО), високочастотна оксигенаторна вентиляція, контрольована гіперкапія та інші зменшили летальність при ПДГ [8]. Опубліковані дані свідчать, що рівень виживання пацієнтів коливається від 15% до 60% [4].

Частота виникнення ПДГ коливається від 1 до 2500–3500 новонароджених. Переважно трапляються лівобічні ПДГ, зі співвідношенням 6:1 — щодо правобічних. Також описано випадки двобічних гриж, але вони несумісні з життям. У 90% дефект знаходиться в задньолатеральній ділянці діафрагми (грижа Богдалека), а 9% — передьомедіальній (грижа Моргань). В інших випадках трапляються відносно рідкісні форми повної відсутності діафрагми й грижа стравохідного отвору діафрагми [6].

Ізолявані ПДГ наявні приблизно в половині випадків. Асоційовані ПДГ найчастіше поєднані з вадами серцево-судинної (27,5%), уrogenітальної (17,7%), опорно-рухової (15,7%) і центральної нервової (9,8%) систем. Такі патологічні стани, як гіпоплазія легень, мальформація кишечнику й відкрити артеріальна протока вважають типовими наслідками ПДГ. Понад 60% новонароджених, що помирають у ранньому неонатальному періоді, мають ПДГ у поєднанні з іншими вадами розвитку [4, 7]. Слід зазначити, що Wilson et al. (1997), провівши ретроспективний аналіз 196 випадків ПДГ, за даними аутопсії, виявили, що безпосередньою причиною смертей у більшості випадків є тяжкі супутні вади й баротравми. Остання, у свою чергу, може бути причиною 25% смертей [2]. Правобічна ПДГ та наявність у грижовому вмісті печінки

є високими факторами ризику для прогнозу ПДГ. Смертність при таких ПДГ становить понад 80% [1].

Мальформація кишечнику, яка виникає наслідком ПДГ, клінічно може проявлятися зворотом середньої кишки або дуоденальною обструкцією [4]. При лівобічних ПДГ особливості мальформації кишечнику описано детально. При правобічних ПДГ особливості мальформації кишечнику не досліджені, особливо мальформації й обструкції дванадцятипалої кишки. Це, на нашу думку, пояснюється, з одного боку, рідкістю правобічних ПДГ, а з іншого — надзвичайно великою смертністю при них. За нашими даними, при правобічній ПДГ причиною обструкції дванадцятипалої кишки є її мальформація. Причиною цього є таке: ротована, майже на 180 градусів, і високо розпнута в плевральній порожнині печінка призводить до натягнення і перетину гепатодуоденальної зв'язки. Це, своєю чергою, призводить до порушення ротації дванадцятипалої кишки, її підтягування догори і деформації у вигляді «двостволки» в ділянці гепатодуоденальної зв'язки. Деформації сприяють також ембріональні злуки, які утворюються при цьому. Вищенаведені зміни також спричиняють часткову обструкцію загального жовчного протоку, про що свідчить збільшений у розмірах напружений жовчний міхур, всіс якого спрямовано до верхівки плевральної порожнини, гіпербілірубінемія, за рахунок прямої фракції, та жовтяниця. Поєднання правобічної ПДГ із дуоденальною обструкцією, ускладненою баротравмою первинно гіпоплазованих легень, є критичним для новонароджених дітей, особливо недоношених. Тактика ведення таких тяжких хворих є доволі складною і досі цілком не вирішеною проблемою.

Клінічний випадок успішної хірургічної корекції правобічної ПДГ, ускладненої баротравмою гіпоплазованих легень, і дуоденальної обструкції у недоношеної новонародженої дитини.

Новонароджена дівчинка Я. народилася в акушерських клініках ДУ «Інститут педіатрії, акушерства і гінекології НАМН України». Природжена вада розвитку — діафрагмальна грижа — діагностована пренатально за допомогою ультразвукового дослідження (УЗД) плода в терміні 30 тижнів гестації. Виявлено ознаки правобічної

ної ПДГ: у правому гемітораксі наявність печінки, розмірами 36x34 мм, з жовчим міхуром нормальних розмірів, зміщення та ротація серця ліворуч, відсутність правої легень на рівні 4-камерного зрізу серця. Ліва легень гіпоплазована, розмірами 44x30 мм, легенево-краніальний індекс — 5,34, легенево-торакальний індекс — 0,298. Крім того, виявлено гастромегалію (розміри шлунка — 42x18 мм), збільшений об'єм навколорібних вод, аплазію артерій пуповини. Виконано кордоцентез для виявлення каріотипу, який виявився 46 XX. У зв'язку з ПДГ вагітну направлено до акушерських клінік ДУ «Інститут педіатрії, акушерства і гінекології НАМН України» для проведення родорозршення.

Дитина (дівчинка) народжена в присутності дитячого хірурга та реаніматолога природним шляхом, від II вагітності, пологи II, у терміні 32 тижнів гестації, у стані асфіксії тяжкого ступеня, з масою тіла 2100 г, оцінкою за шкалою Апгар 3–5 балів. Після народження дитина не закричала, а після перетинання пуповини з'явився тотальний ціаноз, у зв'язку з чим проведено інтубацію трахеї і переведено її на штучну вентиляцію легень (ШВЛ). В умовах транспортного кювезу новонароджену транспортовано до відділення реанімації дитячих клінік.

Стан дитини при госпіталізації був украй важким, обумовленим ПДГ, тяжкою гіпоплазією легень і баротравмою первинно гіпоплазованих легень, після пологів природним шляхом. Дихання проводилось з обох сторін, проте було різко ослабленим справа. У зв'язку з дихальною недостатністю (ДН) III ст. дитина знаходилась на ШВЛ з FIO₂ 60%, показники предуктальної та постдуктальної сатурації кисню знаходились на рівні 96% та 84% відповідно, що свідчило про наявність 100% легеневої гіпертензії і шунтування крові справа наліво через відновлені фетальні комунікації (відкриту артеріальну протоку та овальне вікно). Через інтубаційну трубку із трахеобронхіального дерева проведено санаування слизу з домішками

крові. За даними дослідження газів крові в дитини виявлено декомпенсований респіраторний ацидоз. Проведено інфузійну терапію із застосуванням симпатоміметиків (добутамін, дофамін), нітрогліцерину, з постійним моніторингом гемодинаміки. Враховуючи наявність баротравми легень, легеневої гіпертензії, нестабільність респіраторного та гемодинамічного статусу, передопераційну стабілізацію дитини продовжено і переведено на високочастотну асциляторну ШВЛ. За даними оглядової рентгенографії органів грудної клітки (ОГК) та органів черевної порожнини (ОП) виявлено відсутність правої купулу діафрагми зі зміщенням печінки та петель кишечника в праву плевральну порожнину, гіпоплазію легень (D>S) (рис. 1). Під час рентгенконтрастного дослідження встановлено, що контрастований шлунок знаходиться в черевній

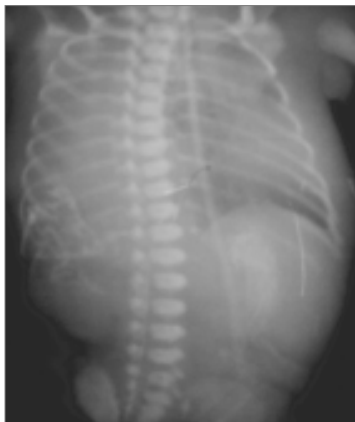

Рис. 1. Оглядова рентгенографія органів грудної клітки та черевної порожнини в прямій проекції

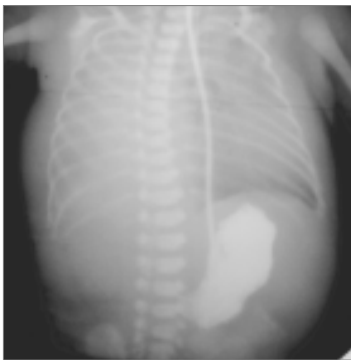


Рис. 2. Рентгенографія з контрастуванням шлунка

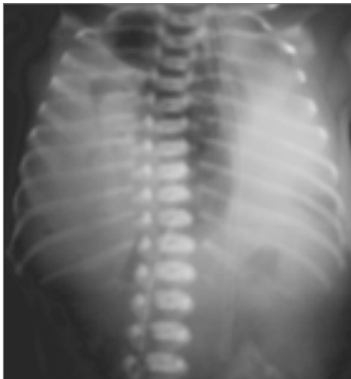

Рис. 3. Рентгенографія органів грудної клітки: напружений правобічний пневмоторакс

порожнині під лівим куполом діафрагми (рис. 2). Під час нейросонографії виявлено субеїпідуральний крововилив діаметром 4 мм в області каудоталімічної виризки зліва, УЗ-ознаки набрякlostі паренхіми головного мозку. Завдяки ехокардіографії діагностовано збільшення правих відділів серця, функціонуючі фетальні комунікації, ознаки вираженої гіпертензії легеневої артерії. Під час УЗД ОЧП та заочеревинного простору печінка в черевній порожнині не виявлялася, піддулювка залоза не візуалізувалася, селезінка та нирки були розміщені типово, установлено розширення лоханки правої нирки до 6 мм.

На 5-ту добу життя, на тлі спокою, виник епізод різкого падіння пре- та постдухтальної сатурації кисню до 60%, виникла масивна легенева кровотеча. За даними рентгенографії ОГК діагностовано правобічний напружений пневмоторакс (рис. 3).

Враховуючи дані рентгенографії ОГК, з метою декомпресії і для уникнення травмування гризового вмісту плевральної порожнини проведено пункцію правої плевральної порожнини в II міжребер'ї по правій парастернальній лінії. Отримано велику кількість повітря, проте розрідження в плевральної порожнині не досягнуто. Установлено дренаж по Бюлау. Під час контрольної рентгенографії ОГК установлено наявність легеневого малюнка зліва, візуалізувався лівий купол діафрагми, права половина грудної клітки гомогенно затемнена (рис. 4).

У зв'язку з тяжкою легеневою кровотечею проведено трансфузію препаратів крові (відмитих еритроцитів та свіжозамороженої плазми), інфузію та посидромну терапію, санацію трахеобронхіального дерева, респіраторну підтримку в режимі високочастотної ациляторної штучної вентиляції легень (ШВЛ). Аускультативно дихання над правою легеню не вислуховувалося, над лівою – дихання проводилося. Зі шлунок виділявся стаз із домішками крові; живіт залишався запалим, перистальтика не вислуховувалася, по бічній поверхні живота були виражені статичні набряки. Через 5 дб після встановлення плевральний дренаж було видалено. Продовжено високочастотну ШВЛ. Враховуючи ускладнений перебіг захворювання, нестабільність стану пацієнта, продовжено передопераційну стабілізацію. Розпочато поступове вигодовування дитини харчовою сумішшю. Харчовий об'єм дитина не засвоювала, спостерігався стаз до 70 мл/д (при добовому харчовому в об'ємі – 92 мл). На 20-ту добу життя стан дитини стабілізовано. Відмічалася стабільна гемодинаміка без застосування симптоматиків, не було різниці в пре- та постдухтальній сатурації кисню. Враховуючи стабільність респіраторного статусу, дитину переведено на традиційну ШВЛ. На 23-ю добу життя проведено операцію: торакотомію, низведення гризового вмісту в черевну порожнину, висвічення гризового мішка, ушивання дефекту діафрагми.

Особливості операції. Правобічна бокова торакотомія в VII міжребер'ї. Гризовий вміст вкритий прозорим гризовим мішком, утвореним дублікатурою очеревини та плеври. Дефект діафрагми виявлено в передіолатеральному відділі 6,0x3,0 см з наявністю м'язових валіків по периметру дефекту. Гризовий мішок видалено, низведено ОЧП, вісцероабдомінальної диспропорції не було. Візуально встановлено виражену гіпнопlazію правої легені. Дефект діафрагми ушито нерозсмоктуваними вузловими П-подібними швами, шовк 2/0, № 8. Установлено плевральний дренаж в VI міжребер'ї.

Після операції проведено рентгенологічний контроль (рис. 5).

Післяопераційний період протікав важко. Дитина знаходилась на ШВЛ, самостійне дихання було унеможли-

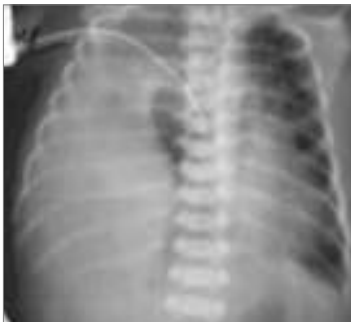

Рис. 4. Рентгенографія органів грудної клітки після встановлення плевального дренажу

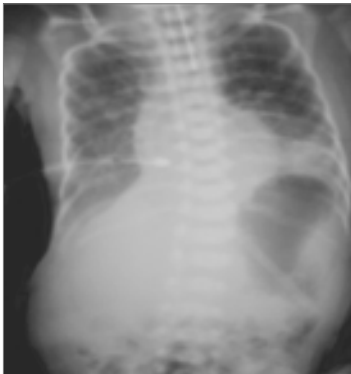

Рис. 5. Рентгенографія органів грудної клітки після оперативного лікування

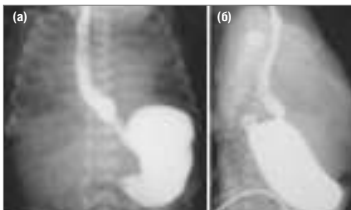


Рис. 6. Езофагографія в прямій (а) та бічній (б) проекції

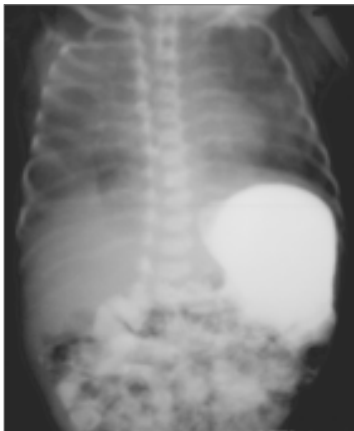

Рис. 7. Пасаж контрасту по шлунково-кишковому тракту

лене через явища гіпоплазії легень. Дренаж видалено на 3-тю добу після операції. Спостерігались ознаки високої часткової непрохідності кишечника, порушення евакуації зі шлунка. Під час спроб ентерального харчування через назогастральний зонд, увесь харчовий об'єм повертався через зонд у незмінену вигляді або у вигляді зварженого молока, спостерігались пінисті виділення з ротової порожнини.

На 36-ту добу життя проведено езофагографію (рис. 6) і пасаж по шлунково-кишковому тракту (ШКТ) (рис. 7).

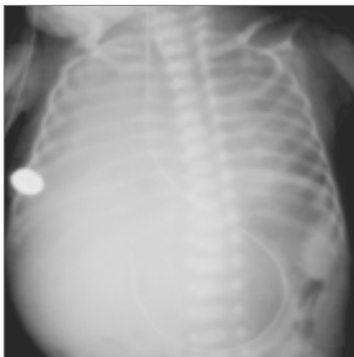

Рис. 8. Рентгенографія органів черевної порожнини після встановлення кишкового зонда

Виключено наявність трахеоестраховідної норичі та патологію карді. Евакуація зі шлунка настала через 1 год. 30 хв, половина контрастної речовини потрапила в тонкий кишечник та контрастувала його. Під час УЗД патології пліоруса не встановлено, товщина його м'язового шару становила 1,9 мм.

Для проведення ентерального харчування в дванадцятипалу кишку ендоскопічно встановлено зонд (рис. 8) та розпочато зондове ентеральне харчування. Харчовий об'єм, що вводився через кишковий зонд, дитина засвоювала частково, відмічався стаз із шлунка, виноруження відходили в незначній кількості після очисних клізм. Дитина консультована неврологом, встановлено пре-перинатальне гіпоксично-ішемічне ураження центральної нервової системи, синдром ліквородинамічних порушень.

На основі клініко-рентгенологічних, ендоскопічних і даних УЗД встановлено діагноз високої (дуоденальної) часткової непрохідності кишечника. Проведено оперативне лікування на 45-ту добу життя: релaparотомію, розділення злук, мобілізацію з декомпресією дванадцятипалої кишки за Мікуличем, ушивання перфоративного отвору.

Особливості операції. Доступ по старому рубцю. У ділянці раніше сформованої вентральної грижі петлі тонкого кишечника відділені від підкірного жирового шару та по периметру «апоневротичного кільця». Петлі тонкого кишечника спаяні рихлими зрощеннями між собою та товстою кишкою. У ділянці вертикальної та горизонтальної гілок дванадцятипалої кишки наявна «двостволка», яка викликала обтурацію її просвіту. У цій ділянці також виявлено ембріональні злуки, які викликали зовнішню обструкцію кишки. В області переходу дванадцятипалої кишки в голодку (біля кореня брижі), при розділенні зрощень, виявлено перфоративний отвір 3x4 мм із вивернутою назовні слизовою оболонкою та фібрином, як наслідок ендоскопічного зондування. Дистальна частина тонкої кишки набрякла, стінки потовщені. Весь кишечник мав загальну брижу. Проведено мобілізацію дванадцятипалої кишки за Кохером. Ембріональні злуки та двостволки гостро та тупо розділено. Досягнуто повної прохідності. За місце перфорації прове-

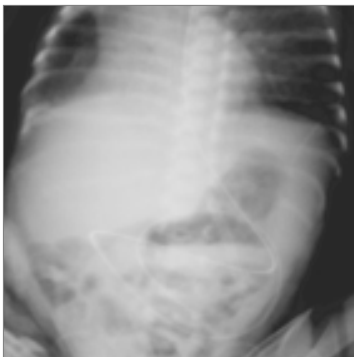


Рис. 9. Оглядова рентгенографія на 20-ту добу після другої операції. Ателектаз верхньої частки правої легень

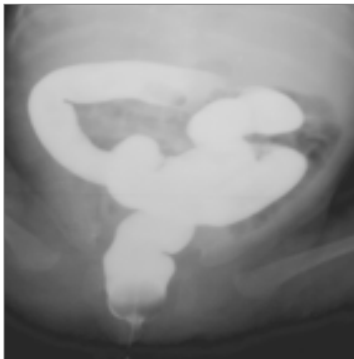


Рис. 10. Трисиалография (30-та доба після другої операції)

дено зонд для раннього харчування та декомпресії. Перфоративний отвір ушито.

Після операції дитину екстубовано на 2-гу добу, дихала самостійно, але з постійною допомогою зволоженого кисню через маску, через ознаки ДН, санувалася велика кількість в'язкого слизового мокротиння.

На контрольній оглядовій рентгенографії (рис. 9) діагностовано ателектаз верхньої частки правої легені, з при-

воду чого дворазово проводилися санаційні бронхоскопії, які мали позитивний терапевтичний ефект.

На 2-гу добу після операції розпочато ентеральне харчування через кишковий зонд, тоді ж відмічено появу самостійної дефекації. На 10-ту добу після операції ентеральний зонд і продовжено вигодовування дитини через назогастральний зонд, а згодом, з 25-ї доби після операції, дитина поступово переведена на самостійне харчування через рот.

На 28-му добу після другої операції (на 73-тю добу життя) дитину переведено з відділення реабілітації та інтенсивної терапії до хірургічного відділення. Відмічалися затримки дефекації до 1 разу на добу, у зв'язку з чим проведено трисиалографію (рис. 10). Виявлено, що просвіт товстої кишки не збільшений, сліпа кишка розміщена медіально, після випорожнення контрастна речовина в кишково не затримувалася. Після корекції дієти матері та дитини частота випорожнень нормалізувалася.

При виписці зі стаціонару дихання проводилось над усією поверхнею обох легень, але дещо ослаблене справа. Дитина поступово прибавляла в масі тіла, годувалася по 55–60 мл харчової суміші, її об'єм засвоювала повністю, спостерігалася регулярна самостійна дефекація. Ознак дихальної недостатності не було, пасаж по ШКТ повністю відновлено. Ефект від проведених операцій добрий.

Висновки

Враховуючи те, що правобічна ПДГ виникає досить рідко і пов'язана з високим рівнем смертності, представлений випадок успішного лікування такої вади, ускладненої баротравмою гіпоплазованих легень, і ОДК у недоношеної дитини має науково-практичну цінність для багатьох спеціалістів: акушер-гінекологів, неонатологів, реаніматологів, дитячих хірургів та інших.

ЛІТЕРАТУРА

1. Congenital Diaphragmatic Hernia: Short-term outcome / S. Cohen-Katan, N. Newman-Heiman, O. Staretz-Chacham [et al.] // *IMAJ*. — 2009. — Vol. 11. — P. 219–224.
2. Congenital diaphragmatic hernia — a tale of two cities: the Boston experience / J.M. Wilson, D.P. Lund, C.W. Lillehei [et al.] // *Journal of Pediatric Surgery*. — 1997. — Vol. 32, № 3. — P. 401–405.
3. Fisher J.E. *Mastery of Surgery* / J.E. Fisher, K.I. Bland // *Lippincott Williams & Wilkins*. — 2007. — Vol. 1, 6th edn. — P. 912–915.
4. Holcomb G.W. *Aschcraft's Pediatric Surgery*. 6th edition / G.W. Holcomb, P.J. Murphy, D.J. Ostlie // *Elsevier Health*. — 2014. — P. 315–340.
5. Late versus early surgical correction for congenital diaphragmatic hernia in newborn infants / V.A. Moyer, FR. Moya, D. Tibboel [et al.] // *Cochrane Database of Systematic Reviews*. — 2000. — Vol. 3, No. CD001695.
6. Paediatric surgery. A comprehensive text for Africa / E.A. Ameh, S.W. Bickler, K. Lakhoo [et al.] // *Global Help*. — 2011. — P. 291–298.
7. Pober B.R. Congenital Diaphragmatic Hernia Overview / B.R. Pober, M.K. Russell, K.G. Ackerman // *GeneReviews*. — 2010. — Access mode: <http://www.ncbi.nlm.nih.gov/books/NBK1359> — Title from screen.
8. Postnatal management of congenital diaphragmatic hernia / D.J. Bohn, R. Pearl, M.S. Irish [et al.] // *Clinical Perinatology*. — 1996. — Vol. 23, № 4. — P. 843–872.

Успешная этапная хирургическая коррекция врожденной правосторонней диафрагмальной грыжи, осложненной баротравмой гипоплазированных легких, и обструкции двенадцатиперстной кишки у недоношенного новорожденного ребенка

А.К. Селюк, В.Л. Сорока, А.П. Пономаренко, О.П. Гладышко, М.Ю. Мигур, С.И. Куринной, Е.Е. Табачникова
 ГУ «Институт педиатрии, акушерства и гинекологии НАМН Украины», г. Киев, Украина

Представлен клинический случай успешного этапного хирургического лечения врожденной правосторонней диафрагмальной грыжи и обструкции двенадцатиперстной кишки у недоношенного новорожденного ребенка. Преперационный период был осложнен баротравмой на фоне выраженной гипоплазии обеих легких и легочной гипертензии с восстановленным фетальным типом кровообращения и шунтированием крови справа налево через открытый артериальный проток. Последствия баротравмы ликвидированы дренированием плевральной полости. Состояние пациента стабилизировано в течение 22 суток (высокочастотная оксигенная вентиляция легких, инфузия симпатомиметиков, соды и т.д.). Хирургическая коррекция правосторонней врожденной диафрагмальной грыжи выполнена на 23-и сутки. Двуденальная непроходимость выявлена в послеоперационном периоде. Хирургическая коррекция обструкции двенадцатиперстной кишки проведена на 45-е сутки жизни.

Ключевые слова: врожденная правосторонняя диафрагмальная грыжа, гипоплазия легких, баротравма, обструкция двенадцатиперстной кишки, недоношенный новорожденный ребенок.

PERINATOLOGIYA I PEDIATRIYA.2015.1(61):95-100;doi10.15574/PP.2015.61.95

Successful staged surgical repair of the right congenital diaphragmatic hernia complicated by barotrauma of hypoplastic lungs and duodenal obstruction in premature neonate

O.K. Slepov, V.P. Soroka, O.P. Ponomarenko, O.P. Gladysheko, M.Y. Migur, S.I. Kurinnyi, E.E. Tabachnikova

SI «Institute of pediatrics, obstetrics and gynecology NAMS of Ukraine», Kyiv, Ukraine

Clinical case of successful surgical treatment of the right congenital diaphragmatic hernia and duodenal obstruction in premature neonate. Pre-op period was complicated by barotrauma of severely hypoplastic lungs and pulmonary hypertension, with restored fetal circulation and right-to-left shunting through patent ductus arteriosus. The consequences of barotrauma were repaired by chest drainage. Patient was stabilized by 22nd day of life (high-frequency oscillatory ventilation, infusion of sympathomimetics, bicarbonates, etc.). Surgical repair of the right congenital diaphragmatic hernia was performed on the 23rd day of life. Duodenal obstruction was diagnosed in the post-op period, and was surgically corrected on the 45th day of life.

Key words: right congenital diaphragmatic hernia, lung hypoplasia, barotrauma, duodenal obstruction, premature neonate.

Сведения об авторах:

Слепов Алексей Константинович — д.мед.н., проф., зав. отделения хирургической коррекции пороков развития детей ГУ «Институт педиатрии, акушерства и гинекологии НАМН Украины»; г. Киев, ул. П. Майбороды, 8; тел.: (044) 483 92 39.

Сорока Василий Петрович — к.мед.н., вед.науч.сотр. отделения хирургической коррекции пороков развития детей ГУ «Институт педиатрии, акушерства и гинекологии НАМН Украины»; г. Киев, ул. П. Майбороды, 8; тел.: (044) 483-62-28.

Пonomarenko Алексей Петрович — мл.науч.сотр. отделения хирургической коррекции пороков развития детей ГУ «Институт педиатрии, акушерства и гинекологии НАМН Украины»; г. Киев, ул. П. Майбороды, 8; тел.: (044) 483-62-28; e-mail: enep@bigmir.net.

Гладышко О.П. — отделение хирургической коррекции пороков развития детей ГУ «Институт педиатрии, акушерства и гинекологии НАМН Украины»; г. Киев, ул. П. Майбороды, 8

Мигур Михаил Юрьевич — врач-хирург детский ГУ «Институт педиатрии, акушерства и гинекологии НАМН Украины»; г. Киев, ул. П. Майбороды, 8; тел.: (044) 483-62-28; migur_jr@i.ua.

Куринный С.И. — отделение хирургической коррекции пороков развития детей ГУ «Институт педиатрии, акушерства и гинекологии НАМН Украины»; г. Киев, ул. П. Майбороды, 8

Табачникова Е.Е. — отделение хирургической коррекции пороков развития детей ГУ «Институт педиатрии, акушерства и гинекологии НАМН Украины»; г. Киев, ул. П. Майбороды, 8

Статья поступила в редакцию 25.02.2015 г.

НОВОСТИ

Ученым удалось превратить раковые клетки в иммунные

Во время экспериментов по продлению жизни культуре раковых клеток в лаборатории, ученые из Стэнфорда (Stanford) непреднамеренно перепрограммировали лейкозные клетки в макрофаги, которые могут помочь уничтожить другие опухолевые клетки в организме.

Исследователи изучали один из типов острого лимфобластного лейкоза — В-клеточный. Это крайне агрессивный рак с плохим прогнозом, когда незрелые В-клетки теряют способность дифференцироваться в зрелые.

Ученые пытались найти способ продлить жизнь выделенных из организма онкопациента клеток, чтобы на них можно было провести больше опытов. Для этого они воздействовали на них различными факторами в случайном порядке.

Неожиданно после применения одного из факторов транскрипции клетки изменили свои морфологические признаки, став макрофагами. Дальнейший анализ показал, что экспрессия генов и выполняемые функции тоже стали макрофагальными: например, клетки приобрели способность захватывать бактерии. Более того, когда преобразованные клетки ввели мышам, они не образовали опухолей.

Ученые считают, что такая культура может помочь в борьбе с раковыми клетками, из которых их получили. Следующим этапом исследований будет разработка клинически действующей методики по лечению рака.

Источник: med-expert.com.ua