

УДК 616.132-007.271-053.31-089.844

Є.М. Чоренька, А.В. Максименко, А.К. Куркевич

Безпосередні і віддалені результати хірургічної аортальної вальвулопластики у дітей до року

ДУ «Науково-практичний медичний центр дитячої кардіології та кардіохірургії МОЗ України», м. Київ

PERINATOLOGY AND PEDIATRIC. UKRAINE. 2018.2(74):108-111; doi 10.15574/PP.2018.74.108

Мета — дослідити результати хірургічної вальвулопластики в новонароджених і немовлят з ізольованим аортальним стенозом.**Пацієнти та методи.** За 2011–2015 рр. у ДУ «Науково-практичний медичний центр дитячої кардіології та кардіохірургії МОЗ України» 47 пацієнтам віком до одного року виконано хірургічну вальвулопластику як первинний метод корекції ізольованого аортального стенозу. Медіана віку становила 1,7 міс. (від 4 дб до 10,7 міс.). Середня вага — $4,9 \pm 1,6$ кг (від 3 до 9,7 кг). До операції в 41 (87,2%) пацієнта не виявлено недостаттності на аортальному клапані. Середній показник максимального градієнта на аортальному клапані був $85,4 \pm 19,9$ мм рт. ст. (від 46 до 140 мм рт. ст.).**Результати.** Медіана віддаленого періоду спостереження дорівнювала 3,8 року (від 1,5 міс. до 6,2 року). Середній показник максимального градієнта на аортальному клапані становив $28,7 \pm 17,4$ мм рт. ст. (від 9 до 97 мм рт. ст.). У більшості пацієнтів недостатність або не відмічалася, або була незначного ступеня. Госпітальна летальність не виявлялася. Віддалена летальність спостерігалася в 1 (2,1%) пацієнта.**Висновки.** Аортальна недостатність від 0 до II ступеня на час виписки відмічалася у 97,9% пацієнтів, а у віддаленому періоді — у 78,2%. Лише 4,3% пацієнтів були реоперовані протягом 3,8 року (максимальний період спостереження — 6,2 року). У досліджуваній групі не було необхідності заміни клапана аорти. У віддаленому періоді середній показник максимального градієнта аортального клапана становив 28,7 мм рт. ст.**Ключові слова:** аортальний стеноз, хірургічна аортальна вальвулопластика, новонароджені, немовлята.

Immediate and long-term outcomes of surgical aortic valvuloplasty in infants

Ye.M. Chornenka, A.V. Maksymenko, A.K. Kurkevych

SI «Scientific and Practical Medical Centre for Paediatric Cardiology and Cardiac Surgery of the Ministry of Health of Ukraine», Kyiv, Ukraine

Objective: to investigate the outcomes of surgical valvuloplasty in newborns and infants with isolated aortic stenosis.**Material and methods.** During the period of 2011–2015 in SI «Scientific and Practical Medical Centre for Paediatric Cardiology and Cardiac Surgery of the Ministry of Health of Ukraine», in total 47 patients under one year of age underwent surgical valvuloplasty as the primary method of correcting isolated aortic stenosis. The median age was 1.7 months (from 4 days after birth to 10.7 months). The average weight was 4.9 ± 1.6 kg (from 3 to 9.7 kg). There was no aortic valve insufficiency prior to the operation in 41 (87.2%) patients. The mean maximum gradient on the aortic valve was 85.4 ± 19.9 mm Hg (from 46 to 140 mm Hg).**Results.** The median of the long-term follow-up period was 3.8 years (from 1.5 months to 6.2 years). The mean maximum gradient on the aortic valve was 28.7 ± 17.4 mm Hg (from 9 to 97 mm Hg). In most patients, insufficiency was either not noted, or was mild. There was no hospital lethality. The long-term mortality was observed in 2.1% of patients (1 case).**Conclusions.** Aortic valve insufficiency of grade 0–II at discharge was noted in 97.9% of patients, and in the long-term period - in 78.2%. Only 4.3% of patients underwent reoperation during the period of 3.8 years (the maximum follow-up period was 6.2 years). In the study group, there was no need of the aortic valve replacement. In the long-term period, the mean maximum gradient of the aortic valve was 28.7 mm Hg.**Key words:** aortic stenosis, surgical aortic valvuloplasty, newborns, infants.

Непосредственные и отдаленные результаты хирургической аортальной вальвулопластики у детей до года

Е.Н. Черенькая, А.В. Максименко, А.К. Куркевич

ГУ «Научно-практический медицинский центр детской кардиологии и кардиохирургии МЗ Украины», г. Киев

Цель — исследовать результаты хирургической вальвулопластики у новорожденных и младенцев с изолированным аортальным стенозом.**Пациенты и методы.** За 2011–2015 гг. в ГУ «Научно-практический медицинский центр детской кардиологии и кардиохирургии МЗ Украины» 47 пациентам в возрасте до одного года выполнена хирургическая вальвулопластика как первичный метод коррекции изолированного аортального стеноза. Медиана возраста составила 1,7 мес. (от 4 суток до 10,7 мес.). Средний вес — $4,9 \pm 1,6$ кг (от 3 до 9,7 кг). До операции у 41 (87,2%) пациента не было недостаточности на аортальном клапане. Средний показатель максимального градиента на аортальном клапане был $85,4 \pm 19,9$ мм рт. ст. (от 46 до 140 мм рт. ст.).**Результаты.** Медиана отдаленного периода наблюдения составила 3,8 года (от 1,5 мес. до 6,2 года). Средний показатель максимального градиента на аортальном клапане равнялся $28,7 \pm 17,4$ мм рт. ст. (от 9 до 97 мм рт. ст.). У большинства пациентов недостаточность либо не наблюдалась, либо была небольшой степени. Госпитальная летальность не отмечалась. Отдаленная летальность составила 1 (2,1%).**Выводы.** Аортальная недостаточность от 0 до II степени при выписке отмечалась у 97,9% пациентов, а в отдаленном периоде — у 78,2% пациентов. Только 4,3% пациентов были реоперированы в течение 3,8 года (максимальный период наблюдения составил 6,2 года). В исследуемой группе не было необходимости замены клапана аорты. В отдаленном периоде средний показатель максимального градиента на аортальном клапане составил 28,7 мм рт. ст.**Ключевые слова:** аортальный стеноз, хирургическая аортальная вальвулопластика, новорожденные, младенцы.

Вступ

Виразений аортальний стеноз (АС) про-
являється протягом перших місяців
життя і потребує негайного лікування. Стан
таких пацієнтів швидко погіршується, а стеноз
значно прогресує. Летальність у немовлят
і новонароджених при вираженому та критично-
му не лікованому АС сягає 100% [5, 6]. Такі
пацієнти потребують негайного втручання.
У пацієнтів, прооперованих у період новонаро-

дженості, виживаність становить 73% протягом
п'ятирічного періоду спостереження [2]. Хірур-
гічна вальвулопластика (ХВП) дає змогу
зберегти власні стулки клапана та досягти більш
тривалого періоду між реопераціями. Показан-
ням до ХВП є ізольований АС у пацієнтів у ста-
більному стані [3, 8]. Лише хірургічне втручання
здатне розділити злиті комісури та видалити
фіброзні нашарування, тобто відкоригувати
та усунути причину стенозу. Будь-які втручання

в дітей до одного року життя становлять високий ризик і потребують дослідження.

Мета дослідження — вивчити результати ХВП у новонароджених і немовлят з ізольованим АС.

Матеріали та методи дослідження

За 2011–2015 рр. у ДУ «Науково-практичний медичний центр дитячої кардіології та кардіохірургії МОЗ України» 47 пацієнтам віком до одного року виконано ХВП як первинний метод корекції ізольованого АС.

Пацієнтів жіночої статі було 14 (29,8%), а чоловічої — 33 (70,2%). Пацієнтів раннього неонатального віку — 5 (10,6%). У дослідження включено пацієнтів із відкритою артеріальною протокою та відкритим овальним вікном. Супутню несерцеву патологію діагностовано у 9 (19,2%) пацієнтів.

Швидкою допомогою до лікарні доставлено 14 (29,8%) пацієнтів. Але жоден на доопераційному етапі не потребував міметичної підтримки чи штучної вентиляції легень.

З усіх прооперованих дітей лише в 1 випадку ваду серця діагностовано пренатально на 30-му тижні гестації. За нашими рекомендаціями, дитину народжено в пологовому будинку м. Києва, поблизу кардіохірургічного центру. На 1-шу добу життя ваду серця підтверджено в ДУ «Науково-практичний медичний центр дитячої кардіології та кардіохірургії МОЗ України», дитину госпіталізовано до відділення інтенсивної терапії новонароджених. Успішну хірургічну пластику клапана аорти виконано на 21-шу добу життя.

Медіана віку — 1,7 міс. (від 4 дів до 10,7 міс.). Середня вага — $4,9 \pm 1,6$ кг (від 3 до 9,7 кг).

У 8 (17%) пацієнтів діагностовано моноствулковий клапан, у 37 (78,7%) — двостулковий, у 2 (4,3%) — триствулковий.

В 1 (2,1%) пацієнта не виявлено фіброзу клапана, у 8 (17%) визначено помірний фіброз клапана, у 36 (76,6%) — виражений, у 2 (4,3%) — різкий.

Середній показник z-score аортального клапана (АК) — $0,6 \pm 0,9$. Фіброеластоз клапана відмічено у 8 (17%) пацієнтів.

До операції у 41 (87,2%) пацієнта не встановлено аортальної недостатності (АН), у 5 (10,6%) діагностовано мінімальну, в 1 (2,1%) — незначну. Середній показник максимального градієнта на АК — $85,4 \pm 19,9$ мм рт. ст. (від 46 до 140 мм рт. ст.). Показник середнього градієнта на АК — $44,9 \pm 11,4$ мм рт. ст. (від 22

до 71 мм рт. ст.). Фракція викиду (ФВ) у більшості пацієнтів, крім 4 (8,5%), — $>45\%$.

Дослідження виконані відповідно до принципів Гельсінської Декларації. Протокол дослідження ухвалено Локальним етичним комітетом усіх зазначених у роботі установ. На проведення досліджень отримано поінформовану згоду батьків дітей (або їхніх опікунів).

Результати дослідження та їх обговорення

Усім пацієнтам виконано комісуротомію, висічення фіброзу зі стулук виконано в 33 (70,2%) пацієнтів, псевдокомісуру відсічено від стінки у 14 (29,8%) пацієнтів, розсічення псевдокомісури до рівня стінки аорти проведено в 11 (23,4%) пацієнтів.

Після корекції середній показник різниці між щупом фактичним і щупом, вимірним за нормограмою, становив — $0,18 \pm 0,9$.

Середня тривалість операції склала $202,8 \pm 37,6$ хв., середній час штучного кровообігу — $70,3 \pm 27,6$ хв., час перетиснення аорти — $34,7 \pm 8,8$ хв.

Максимальний градієнт, вимірний на АК інтраопераційно за допомогою трансезофагальної ехокардіографії, дорівнював $27,8 \pm 9$ мм рт. ст. Інтраопераційні показники АН після корекції показали, що у 36 (76,6%) пацієнтів її не було, у 9 (19,2%) — мінімальна, у 1 (2,1%) — незначна, в 1 (2,1%) — помірна. ФВ у більшості пацієнтів, крім 1 (2,1%), становила $>55\%$.

На момент виписки у 12 (25,5%) пацієнтів АН не було, у 24 (51,1%) — мінімальна, у 10 (21,3%) — незначна, в 1 (2,1%) — виражена. Середній показник максимального градієнта на АК становив $25,8 \pm 9,4$ мм рт. ст. (від 7 до 49 мм рт. ст.). Показник середнього градієнту на АК — $12,3 \pm 5,2$ мм рт. ст. (від 3 до 26 мм рт. ст.). У багатьох, крім 1 (2,1%) пацієнта, ФВ була $>50\%$.

Медіана віддаленого періоду спостереження становила 3,8 року (від 1,5 міс. до 6,2 року).

Таблиця

Дані ехокардіографічного обстеження пацієнтів (n=47) до хірургічної вальвулопластики, інтраопераційно, на момент виписки та у віддаленому періоді

Показник	До ХВП	Інтраопераційно	На момент виписки	Віддалене спостереження
ФВ, %	$67,2 \pm 11,9$	$64,5 \pm 6,2$	$65,9 \pm 6$	$67,9 \pm 3,9$
КДІ, мл/м ²	$52,7 \pm 47,8$	—	$57,5 \pm 25,8$	$65,59 \pm 26$
ΔP max, (мм рт. ст.)	$85,4 \pm 19,9$	$27,8 \pm 9$	$25,8 \pm 9,4$	$28,7 \pm 17,4$

Примітки: ФВ — фракція викиду лівого шлуночка; ΔP max — максимальний градієнт на аортальному клапані; КДІ — кінцево-діастолічний індекс.

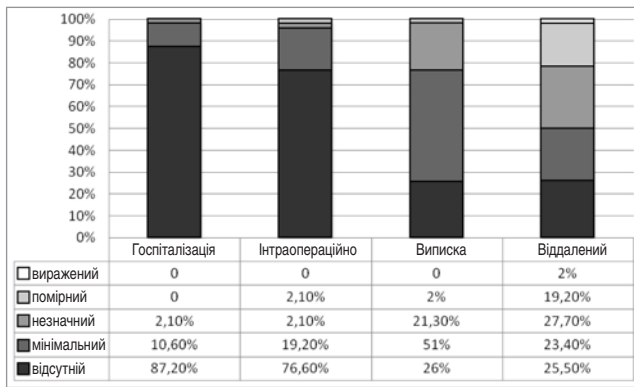


Рис. Ступені аортальної недостатності у період спостереження

У 12 (25,5%) пацієнтів не було АН, в 11 (23,4%) — мінімальна, у 13 (27,7%) — незначна, у 9 (19,2%) — помірна, в 1 (2,1%) — виражена. Середній показник максимального градієнта на АК був $28,7 \pm 17,4$ мм рт. ст. (від 9 до 97 мм рт. ст.). Показник середнього градієнта на АК становив $19,7 \pm 11,7$ мм рт. ст. (від 5 до 54 мм рт. ст.). ФВ у віддаленому періоді у всіх пацієнтів — $>60\%$.

Основні середні показники до- та післяопераційного періоду спостереження наведено в таблиці.

Ступені АН протягом періоду спостереження наведено на рисунку.

У 2 (4,3%) пацієнтів проведено повторну ХВП через $3,9 \pm 1,9$ року в середньому. Жодному пацієнту не виконано заміну АК. На сьогодні реоперовані пацієнти мають середній градієнт 45 мм рт. ст. і середній градієнт 20 мм рт. ст., при мінімальній чи відсутній АН.

Госпітальна летальність не відмічалася. Віддалена летальність спостерігалася в 1 (2,1%) пацієнта.

Дискусія

Багато авторів є безсумнівними прихильниками саме хірургічної корекції АС за результатами власних досліджень: Siddiqui та Brizard (University of Melbourn, Australia; 2013), Quader та Mee (Childrens Hospital, Cleveland; 2006), Pretre (University Childrens Hospital Zurich, Switzerland; 2006), Kirklin & Barratt—Boyes

(Cardiothoracic Surgical Unit, Green Lane Hospital, Auckland, New Zealand; 2013). Це пов'язано з низьким рівнем летальності та позитивними результатами. У досліджуваній групі пацієнтів виживаність протягом періоду спостереження становила 97,9%. За даними Siddiqui, виживаність за 20 років відмічалася у $80 \pm 7\%$ випадків. За Alexiou et al., виживаність за 10 років визначалася у 69,7% для новонароджених і 95% — для немовлят. За даними Chartrand et al., виживаність за 20 років становила 94% [1, 4, 8].

У нашому дослідженні свобода від реоперації протягом 3,8 року становила 95,7% (максимальний період спостереження — 6,2 року). Siddiqui у своєму дослідженні показав свободу від реоперації 65% протягом 5 років [8].

Протягом періоду спостереження у 21,7% пацієнтів відмічалася АН III–IV ступеня. За даними Siddiqui, цей показник дорівнював 6,5% протягом 20 років. Помірний чи виражений стеноз АК розвивався у 14,9% пацієнтів нашої групи протягом періоду спостереження. У групі Siddiqui цей показник становив 13% за 20 років [8].

У досліджуваній групі пацієнтів свобода від заміни АК спостерігалася у 100% випадків. За даними Alexiou et al., свобода від заміни АК становила 100% протягом 5 років і 79% протягом 10 років; за даними Chartrand et al., — 73% протягом 20 років; за даними Mitchell et al., — 80% протягом 5 років після операції [1, 4, 7].

Висновки

Аортальна недостатність від 0 до II ступеня на час виписки відмічалася у 97,9% пацієнтів, а у віддаленому періоді — у 78,2%. Лише 4,3% пацієнтів реоперовані протягом 3,8 року (максимальний період спостереження — 6,2 року). У досліджуваній групі не було необхідності заміни клапана аорти. У віддаленому періоді середній показник максимального градієнта на АК становив 28,7 мм рт. ст.

Автори заявляють про відсутність конфлікту інтересів.

ЛІТЕРАТУРА

- Alexiou C, Chen Q, Langley SM, Salmon AP, Keeton BR, Haw MP, Monro JL. (2001). Is there still a place for open surgical valvotomy in the management of aortic stenosis in children? The view from Southampton. Eur J Cardiothorac Surg. 20: 239–246.
- Backer CL. (2013, Dec. 3). Infant Congenital Aortic Valve Stenosis The Pendulum Swings. J Am Coll Cardiol. 62 (22): 2141–2143.
- Brown JW, Rodefeld MD, Ruzmetov M, Eltayeb O, Yurdakok O, Turrentine MW. (2012, Jul.). Surgical valvuloplasty versus balloon aortic dilation for congenital aortic stenosis: are evidence-based outcomes relevant? Ann Thorac Surg. 94 (1): 146–153–155.
- Chartrand CC, Saro-Servando E, Vobecky JS. (1999, Oct.). Long-term results of surgical valvuloplasty for congenital valvar aortic stenosis in children. Ann Thorac Surg. 68 (4): 1356–1359.
- Downing DF. (1956, Aug.). Congenital aortic stenosis; clinical aspects and surgical treatment. Circulation. 14 (2):188–199.
- El-Said G, Galioto FM, Mullins CE, McNamara DG. (1972, Jul. 11). Natural hemodynamic history of congenital aortic stenosis in childhood. Am J Cardiol. 30 (1): 6–12.
- Mitchell B.J. and Brown SC. (2014). Management of severe aortic valve stenosis in the neonate. Journal of the South African Heart Association. Vol. 11; No 1.
- Siddiqui J, Brizard CP, Galati JC, Iyengar AJ, Hutchinson D, Konstantinov IE et al. (2013, Dec. 3). Surgical valvotomy and repair for neonatal and infant congenital aortic stenosis achieves better results than interventional catheterization. J Am Coll Cardiol. 62 (22): 2134–2140.

Сведения об авторах:

Черненко Е.Н. — сердечно-сосудистый хирург ГУ «Научно-практический медицинский центр детской кардиологии и кардиохирургии МОЗ Украины».

Адрес: г. Киев, ул. Чорновола, 28/1.

Максименко Андрей Витальевич — к.мед.н., зав. научно-консультативного отдела с рентгенхирургическими методами лечения детей раннего возраста ГУ «Научно-практический медицинский центр детской кардиологии и кардиохирургии МОЗ Украины», Адрес: г. Киев, ул. Чорновола, 28/1; тел. (044) 2840320.

Куркевич А.К. — зав. научно-диагностическим отделением ГУ «Научно-практический медицинский центр детской кардиологии и кардиохирургии МОЗ Украины». Адрес: г. Киев, ул. Чорновола, 28/1; тел. (044) 2840320.

Статья поступила в редакцию 18.01.2018 г.



The 7th Congress of the
EUROPEAN ACADEMY OF PAEDIATRIC SOCIETIES
 October 30 – November 3, 2018, Paris, France

A Joint Scientific and Educational Event of
EAP, ESPNIC and ESPR

WELCOME TO EAPS 2018

Serving as a nexus for the wealth of knowledge provided by three leading paediatric societies, the 7th Congress of the European Academy of Paediatric Societies (EAPS 2018) promises to build on the reputation of previous highly successful meetings. Paediatric professionals from around the world will gain unparalleled access to the best scientific research programmes.

Firmly established yet dedicated to thinking outside the box, EAPS 2018 aims to engage the world's best in a hearty exchange of experiences and expertise in research and clinical care. Europe's foremost paediatrics subspecialty societies EAP, ESPNIC and ESPR have dedicated their time and formidable talents into organizing an stellar educational/research forum that will celebrate outstanding science in all areas of paediatrics.

VENUE

Palais des congrès de Paris
 2 Place de la Porte Maillot, 75017 Paris, France

LANGUAGE

The official language of the Congress is English.

VISA INFORMATION

Most Europeans do not require an entry visa for France. Please consult the French Embassy or Consulate nearest to you for specific details relating to visas.

AGENT FOR ITALIAN PARTICIPANTS AND SPONSORS

As Organizers of the 7th Congress of the European Academy of Paediatric Societies taking place in Paris, France from October 30-November 3, 2018, we entrusted TWT srl, Rome, to collect the applications from the Italian Pharmaceutical Companies and file them with the Italian Ministry of Health agency AIFA, in compliance with the instructions given by the Legislative Order 219 of the 24th April 2006 – art. 124.

Please contact TWT srl latest 70 days before the congress.