

УДК 618.3-06-037-073.4-8:616-053.31

І.С. Лук'янова, Г.Ф. Медведенко, Л.А. Іванова, Б.А. Тарасюк

Значення ультразвукового дослідження в пізні терміни вагітності для прогнозування раннього виявлення невідкладних станів у новонароджених (за матеріалами власних досліджень)

ДУ «Інститут педіатрії, акушерства і гінекології імені академіка О.М. Лук'янової НАМН України», м. Київ

PERINATOLOGY AND PEDIATRIC. UKRAINE. 2018.2(74):52-56; doi 10.15574/PP.2018.74.52

Визначено необхідність проведення пренатального ультразвукового обстеження вагітних для своєчасного виявлення патології в плоді. Наведено два клінічні випадки, що розкривають значущість динамічного спостереження дітей після народження, особливо при виявленні вроджених вад розвитку, ознак дистресу плода, ризику реалізації внутрішньоутробного інфікування новонародженого.

Ключові слова: ультразвукове дослідження, вагітність, плід, новонароджений, невідкладні стани.

Significance of ultrasound screening in late pregnancy to predict early detection of urgent conditions in newborns (based on the materials of own research)

I.S. Lukianova, G.F. Medvedenko, L.A. Ivanova, B.A. Tarasyuk

SI «Lukyanova Institute of Pediatrics, Obstetrics and Gynecology of NAMS of Ukraine», Kyiv, Ukraine

The necessity of prenatal ultrasound examination of pregnant women with the purpose of timely detection of pathology in the fetus has been determined. Two clinical cases that reveal the significance of case follow-up of children after birth, especially when identifying congenital malformations, signs of fetal distress in the stage of decompensation, and the risk of intrauterine infection in a newborn have been presented.

Key words: ultrasound screening, pregnancy, fetus, newborn, urgent conditions.

Значение ультразвукового исследования на поздних сроках беременности для прогнозирования раннего выявления неотложного состояния у новорожденных (по материалам собственных исследований)

И.С. Лукьянова, Г.Ф. Медведенко, Л.А. Иванова, Б.А. Тарасюк

ГУ «Институт педиатрии, акушерства и гинекологии имени акад. Е.М. Лукьяновой НАМН Украины», г. Киев

Определена необходимость проведения пренатального ультразвукового обследования беременных с целью своевременного выявления патологии у плода. Представлены два клинических случая, раскрывающие значимость динамического наблюдения детей после рождения, особенно при выявлении врожденных пороков развития, признаков дистресса плода в стадии декомпенсации, риска реализации внутриутробного инфицирования новорожденного.

Ключевые слова: ультразвуковое исследование, беременность, плод, новорожденный, неотложное состояние.

Пріоритетним напрямом в охороні здоров'я є організація допомоги новонародженим дітям. Близько 60–80% дитячої інвалідності обумовлено перинатальними причинами [2, 4, 5, 10]. Останніми роками досягнення медичної науки привели до того, що жінки з важкою екстрагенітальною та акушерською патологією отримали можливість виношувати вагітність, значно розвинулися технології екстракорпорального запліднення. Велика кількість дітей народжується малого гестаційного віку, що може бути пов'язане з розвитком у них тяжких станів [1, 6, 7, 9]. Крім того, збільшення частоти вроджених вад розвитку обумовлене не тільки зростанням несприятливих факторів

впливу на стан плода, але й поліпшенням пренатальної діагностики. Відомо, що в основі діагностики вроджених вад розвитку покладена система скринінгового обстеження вагітних [1, 8, 11]. На теперішній час дискутується питання про необхідність ультразвукового дослідження (УЗД) у пізні терміни (37–41 тиждень) вагітності [3, 4, 6]. Однак достатню кількість патологій, які зустрічаються відразу після народження, можна виявити саме в цей термін.

За розробленим нами алгоритмом — при виявленні вродженої патології в плоді за даними пренатального УЗД, особливо захворювань, що потребують негайного хірургічного, нейрохірургічного або кардіохірургічного ліку-

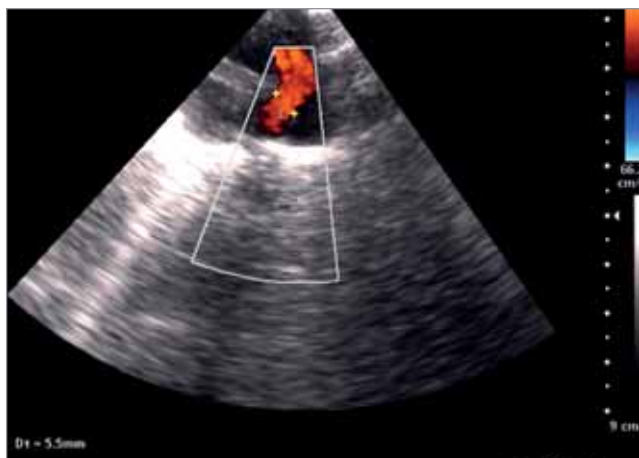

Рис. 1. Широке овальне вікно з вторинним дефектом міжпередсердної перетинки, дилатація правих відділів серця

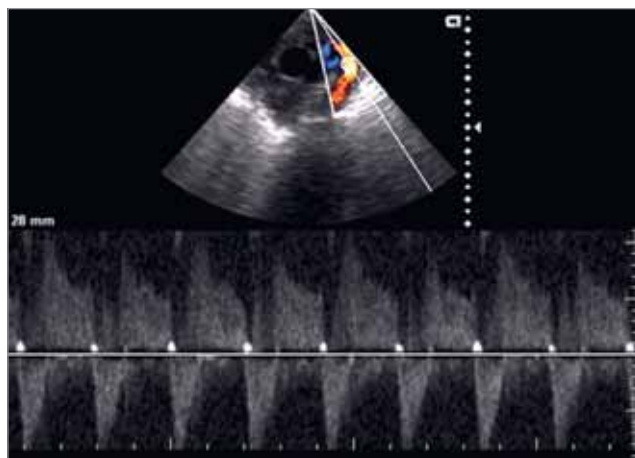


Рис. 2. Широка відкрита артеріальна протока (ВАП — 5 мм)

вання, результати обстеження передавали до відділення реанімації та інтенсивної терапії новонароджених. Така послідовність дає змогу найбільш ретельно обстежити дітей відразу після народження, навіть у перші години

життя, і приймати правильне рішення щодо подальшої тактики ведення дитини.

Але трапляються випадки, коли певні маркери, виявлені при УЗД плода за відсутності інших чітких даних про патологію, націлюють

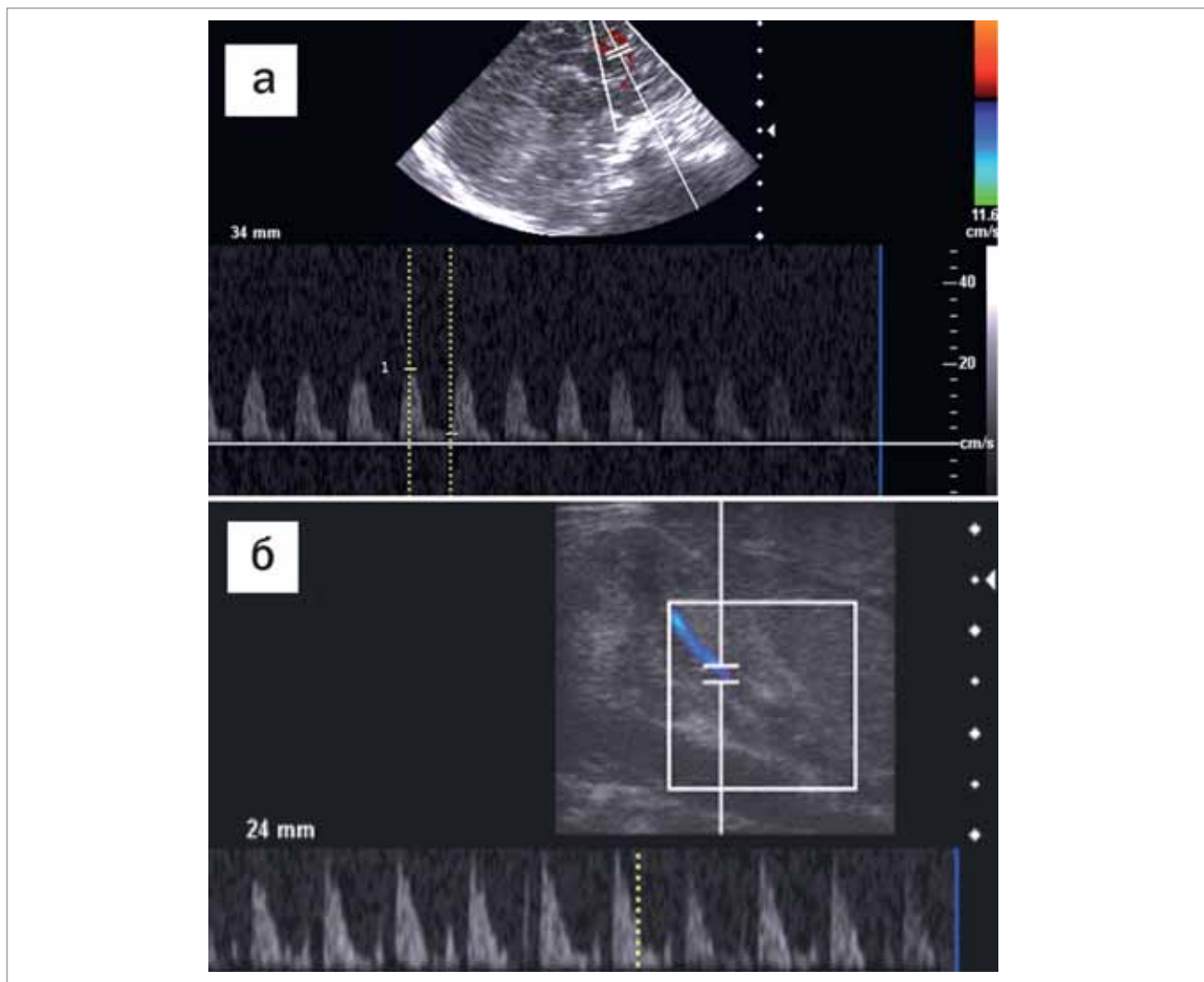


Рис. 3. Порушення периферичної гемодинаміки: а) підвищення резистентності в басейні передньої мозкової артерії (RI — 0,76); б) значне підвищення резистентності ренальних артерій (RI — 0,97)

неонатологів на більш ретельне обстеження новонародженого та дають змогу виявити патологію на ранніх етапах. Так, за даними відділення реанімації новонароджених, у період 2010–2017 рр. після УЗД плода безпосередньо перед родорозршенням у 356 випадків виявлено виражену дилатацію правих відділів серця. При цьому також враховано непрямі сонографічні ознаки внутрішньоутробного інфікування (ВУІ) у вигляді гепатомегалії, багатоводдя, зміни ехогенності навколоплідних вод та особливості плаценти (гіперплазія, кальцифікати). У зв'язку з чим після народження цим дітям проведено додаткове обстеження. Під час ретельного обстеження новонароджених (включаючи ехокардіографію (ЕхоКГ), нейросонографію, УЗД органів черевної порожнини і нирок) на 1–3-тю добу життя у 252 з них діагностовано реалізацію ВУІ у вигляді вродженої пневмонії, а в 6 дітей після детального обстеження виявлено некротичну коарктацію аорти, в 1 дитини — «кін-кінг» аорти, ще в 1 дитини — тотальний аномальний дренаж легеневих вен (ТАДЛВ).

Вищесказане можна підтвердити таким клінічним випадком: доношена дівчинка матері Г. народилася в терміні гестації 37 тижнів із вагою 2760 г, довжиною тіла 50 см, оцінкою за шкалою Апгар 7–7 балів. Мати дитини у II триместрі перенесла гостру респіраторну вірусну інфекцію, мала анемію вагітних. Пренатально (обстеження у 36–37 тижнів) на фоні затримки внутрішньоутробного розвитку плода (ЗВУР) виявлено симетричної форми виражене збільшення правого передсердя та широке овальне вікно. Дитину госпіталізовано до відділення інтенсивної терапії з діагнозом «Порушення кардіореспіраторної адаптації, ЗВУР I ст.». У динаміці стан дитини погіршувався у зв'язку з наростаючою дихальною недостатністю (ДН), тому дитину переведено на штучну вентиляцію легень (ШВЛ). За даними рентгенографії, вірусологічного та бактеріологічного обстеження встановлено діагноз «Двобічна вірусно-бактеріальна пневмонія, ДН III ст.». На ЕхоКГ у динаміці виявлено виражену дилатацію правих відділів серця, що могло бути обумовлене основним діагнозом. Але, крім цього, виявлено широке овальне вікно з вторинним дефектом міжпередсердної перетинки. Тому запідозрено вроджену патологію легеневих вен (рис. 1).

Незважаючи на проведену в повному обсязі терапію (включаючи антибактеріальну та

протівірусну), стан дитини не поліпшувався, зберігалися низькі (до 80% без ШВЛ) показники сатурації кисню. Дитину направлено до Національного інституту серцево-судинної хірургії імені М.М. Амосова. На повторній ЕхоКГ та комп'ютерній томографії діагностовано вроджену ваду серця: ТАДЛВ, інтракардіальну форму. Після оперативного втручання дитину виписано додому з поліпшенням стану.

Однак не завжди усі патологічні стани новонародженого можна запідозрити пренатально, тому слід зіставляти клінічні симптоми та дані постнатального УЗД, а також анамнез матері. Прикладом цього є такий клінічний випадок: дитина матері Б. — доношена дівчинка — народилася в терміні вагітності 41 тиждень, з вагою 3100 г, довжиною тіла 50 см та оцінкою за шкалою Апгар 6–5 балів, з обвиттям пуповиною довкола шиї, народженням голівкою з ручкою, в стані асфіксії помірного ступеня. На УЗД у терміні 38 тижнів не виявлено патології. Дитину госпіталізовано до відділення інтенсивної терапії з діагнозом «Гіпоксично-ішемічне ураження центральної нервової системи, ВУІ, пневмонія». У матері — ВВС: коригована транспозиція магістральних судин, АВ-блокада I ст., ФК 3, СН1.

У дитини в першу добу на ЕхоКГ встановлено функціонуючу широку артеріальну протоку (5 мм), двостулковий аортальний клапан, максимальний градієнт тиску на клапані аорти — 2 мм рт. ст. (у межах норми). Максимальний градієнт тиску низхідної дуги аорти — 17 мм рт. ст. Відзначено помірну гіпертрофію міокарда, переважно лівого шлуночка (ЛШ), товщина передньої стінки правого шлуночка (ПШ) — 4 мм, міжшлуночкової перегородки — 5 мм, задньої стінки ЛШ — 4,8 мм. Кровотік у черевній аорті пульсуючий, максимальна швидкість кровотоку — 20 см/с (знижена). Легенева артерія діаметром 10 мм, максимальний градієнт тиску — 4 мм рт. ст. Нижня порожниста вена: колабування — понад 75%. Частота серцевих скорочень (ЧСС) — 130 уд./хв., ЛШ зменшений: кінцево-діастолічний розмір ЛШ — 8 мм, кінцево-діастолічний розмір ПШ — 13 мм. Фракція викиду — 67%.

У динаміці обстеження: на 8–10-ту добу на фоні проведені терапії зберігалася широка відкрита артеріальна протока (ВАП — 5 мм) (рис. 2) та висока легенева гіпертензія, знижен-

ня швидкості кровотоку в черевній аорті до 26 см/с. ЧСС — 120 уд./хв.

Скоротливість ЛШ не порушена. Зафіксовано порушення периферичного кровотоку у вигляді помірного підвищення резистентності в басейні середньої мозкової артерії, передньої мозкової артерії (RI — 0,76) і значне підвищення резистентності ренальних артерій (RI — 0,97) зі зниженням пікової систолічної швидкості менше 15 см/с (рис. 3).

У мезентеріальних артеріях виявлено виражене підвищення резистентності (RI — 0,9) на фоні зниження швидкісних показників.

З огляду на широку ВАП із великим артеріо-венозним скиданням у дитини відмічено таку клінічну картину: блідість, обумовлену зниженим кровопостачанням периферії в результаті синдрому обкрадання великого кола кровообігу. Систолічний тиск помірно підвищений, а діастолічний — значно знижений (до 0–20–30 мм рт. ст.), що, ймовірно, обумовлено швидким перетіканням крові в легеневу артерію. Відзначено характерну специфічну ознаку ВАП — інтенсивний «машинний» систоло-діастолічний шум, який максимально вислуховувався на основі серця, особливо у 2-му міжребер'ї зліва від грудини. Прогресували ознаки серцевої недостатності (кардіомегалія, тахікардія, набряковий синдром, гепатоспленомегалія), пневмонія. На рентгенограмі грудної порожнини виявлено збільшення розмірів серця (КТІ=70%).

У динаміці підтверджено гемодинамічно значущу ВАП. Підставою слугували: показник співвідношення ЛП/Ао >1,4; діаметр ВАП 5 мм, клінічні ознаки гострої ниркової недостатності (зниження діурезу <1 мл/кг/год., підвищення рівня сечовини — 13,8 мкмоль/л), необхідність проведення ШВЛ та явища некротизуючого ентероколіту.

З метою закриття артеріального протоку проведено консервативну терапію (фуросемід

1 мг/кг 3 рази на добу, обмеження добової потреби в рідині до 120/мл/кг/добу, оксигенотерапію). У зв'язку з відсутністю ефекту від консервативних методів лікування і наявністю протипоказань (гостра ниркова недостатність, некротизуючий ентероколіт, вік від 7 діб) до специфічної терапії (ібупрофен, індометацин) дитині проведено хірургічну корекцію вади — оперативну перев'язку ВАП.

У результаті оперативного лікування стан дитини поліпшився, зникли явища ДН, гепатоспленомегалії, встановилися показники центральної та периферичної гемодинаміки, нормалізувалися біохімічні показники функції нирок. Дитину виписано під нагляд кардіолога.

Висновки

Таким чином, пренатальне ультразвукове обстеження вагітних, у т.ч. фетальна ЕхоКГ, нейросонографія та доплерографія фетоплацентарного кровотоку, дають змогу своєчасно виявити патологію в плода.

Злагодженість у роботі фахівців відділення УЗД та відділення реанімації, інтенсивної терапії новонароджених, а також мультидисциплінарні пренатальні консилиуми сприяють правильній діагностиці захворювань у новонародженого.

Виправдані пренатальні рекомендації щодо термінів проведення УЗД новонароджених, особливо при виявленні вроджених вад серця, нейрохірургічної патології, ознак дистресу плода в стадії декомпенсації, ризику реалізації в новонародженого ВУІ.

Динамічне спостереження, у т.ч. УЗД, дає змогу виявити загрозливі невідкладні стани неонатального періоду на ранніх стадіях і знизити рівень перинатальної смертності та інвалідизації.

Автори заявляють про відсутність конфлікту інтересів.

ЛІТЕРАТУРА

1. МОЗ України. Методичні рекомендації щодо організації надання амбулаторної акушерсько-гінекологічної допомоги. Наказ № 417. (2011). Київ: 100.
2. Національні підходи до впровадження системи регіоналізації перинатальної допомоги в Україні (практичні настанови). (2012). Дайджест професійної медичної інформації. 48–49: 1–59.
3. Сафонова ИН, Лукьянова ИС. (2013). Доказательная медицина и роль третьего ультразвукового скрининга в выявлении фетоплацентарной патологии (обзор литературных и веб-источников). Здоровье женщины. 3 (79): 56–61.
4. Сафонова ИН. (2015). Значение эхографических исследований после 22 недель гестации для диагностики фетальной патологии и прогнозирования перинатального результата при беременности низкого риска акушерских и перинатальных осложнений. Український радіологічний журнал. XXV; 4: 20–29.

5. Сафонова И.Н. (2016). Определение степени перинатального риска по результатам антенатальных эхографических мониторингов. Перинатология и педиатрия. 3 (67): 76–84.
6. Bricker L, Neilson JP, Dowswell T. (2009). Routine ultrasound in late pregnancy (after 24 weeks' gestation). Cochrane Database Syst Rev. CD001451.
7. Chen KH, Chen LR, Lee YH. (2012). The role of preterm placental calcification in high-risk pregnancy as a predictor of poor uteroplacental blood flow and adverse pregnancy outcome. Ultrasound Med Biol. 38 (6): 1011–1018.
8. Dias T, Ruwanpura L. (2011). Systematic introduction of obstetric ultrasound skills into practice. Sri Lanka JOG. 33: 154–157.
9. Grandjean H, Larroque D, Levi S. (1999). The performance of routine ultrasonographic screening of pregnancies in the Eurofetus Study. Am J Obstet Gynecol. 181: 446–454.
10. Safonova I. (2014). Fetal brain anomalies associated with intrauterine neuroinfection and fetal distress and their postnatal results. Ultrasound Obstetrics and Gynecology. 44 (1): 101.
11. Signore C, Freeman RK, Spong CY (2009). Antenatal Testing – A Reevaluation. Obstet. Gynecol. 113 (3): 687–701. <http://dx.doi.org/10.1097/AOG.0b013e318197bd8a>; PMID:19300336 PMCID:PMC2771454.

Сведения об авторах:

Лукьянова Ирина Сергеевна — д.мед.н., проф., руководитель отделением лучевой диагностики и пренатальной кардиологии ГУ «ИПАГ имени акад. Лукьяновой Е.М. НАМН Украины», г. Киев, ул. П.Майбороды 8; тел (044)4831446;
Медведенко Галина Федоровна — к.м.н., ведущий научный сотрудник отделения лучевой диагностики и пренатальной кардиологии ГУ «ИПАГ имени акад. Лукьяновой Е.М. НАМН Украины», г. Киев, ул. П.Майбороды 8; тел (044)4831446;
Иванова Лилия Анатольевна — врач анестезиолог отделения реанимации и интенсивной терапии новорожденных ГУ «ИПАГ имени акад. Лукьяновой Е.М. НАМН Украины», г. Киев, ул. П.Майбороды 8; тел (044)4831446;
Тарасюк Борис Андреевич — д.м.н., главный научный сотрудник ГУ «ИПАГ имени акад. Лукьяновой Е.М. НАМН Украины», г. Киев, ул. П.Майбороды 8; тел (044)4831446;
 Статья поступила в редакцию 27.12.2017 г.



Dear Colleagues,

The International Federation of Gynecology and Obstetrics (FIGO) invites you to participate in the XXII FIGO World Congress 2018, scheduled to take place in Rio de Janeiro, Brazil, from October 14th to October 19th 2018.

The unique, beautiful city of Rio will undoubtedly attract delegates from all over the world, and allows us to anticipate a successful Congress with over 8,000 delegates expected. The Congress will be held at the Rio Centro, Rio's conveniently located Convention and Exhibition Centre. Designed to securely host a large number of delegates, Rio Centro offers good facilities for all delegates, and is efficiently connected to the city centre and airport by public transport.

The FIGO World Congress is unique, being the only meeting related to the practice of obstetrics and gynaecology exhaustively addressing, during a full week, all aspects of women's health in the world. The scientific programme will cover cutting edge topics in daily practice, the most recent development and management of the rapidly evolving health care requirements, as well as the crucial challenges concerning low resource countries.

The lectures and sessions will be provided by worldwide recognised experts in the field of obstetrics and gynaecology, representatives of universities, private practice, major hospitals and health care institutions from around the globe.

For the industry, this XXII World FIGO Congress in Rio will represent a privileged opportunity to exhibit its developments, dynamics, excellence and expertise, and to share in the success of this most widely attended global meeting.

I look forward to welcoming you all to the FIGO World Congress in October 2018!

Prof CN Purandare
 FIGO and 2018 Congress President

<https://figo2018.org>